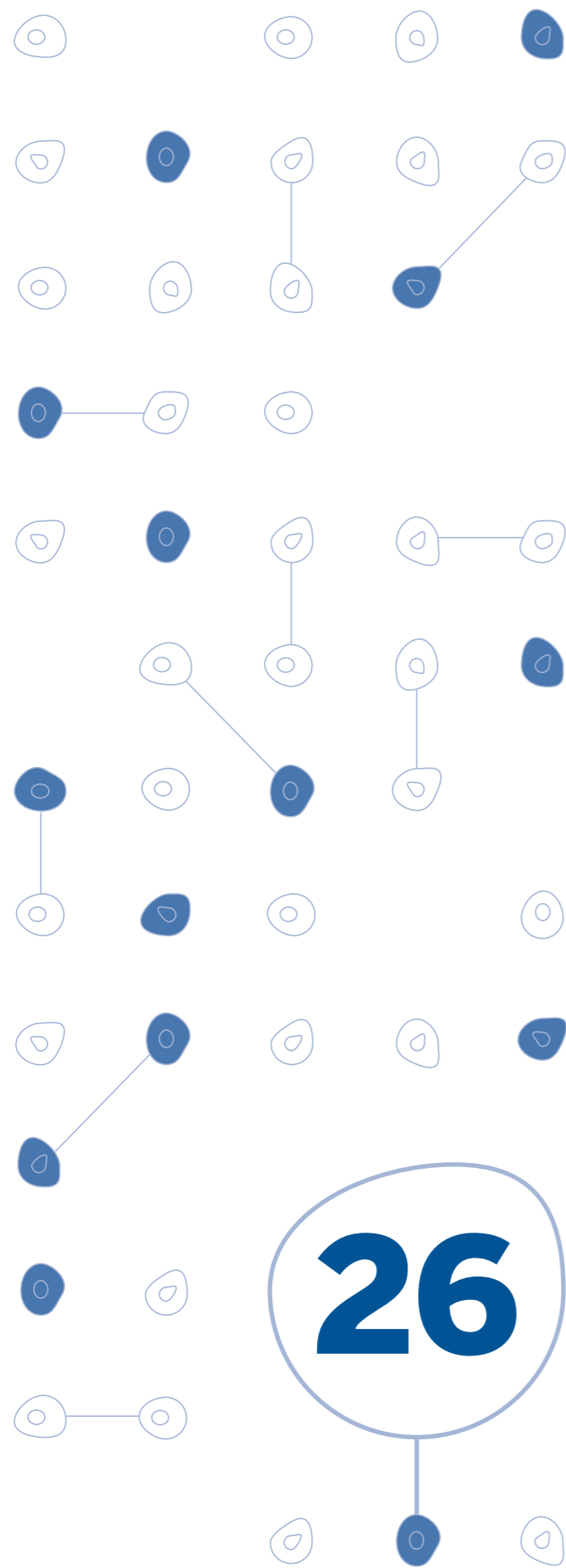


## Indicações do Ecocardiograma fetal



# Diagnóstico

## Momento adequado para realização

- Idade gestacional indicada de 18 semanas a 34 semanas. O ideal é realizar o ecocardiograma de 24 semanas a 28 semanas
- Seguir com reavaliações periódicas quando apresentar exame alterado ou exame inconclusivo

## Indicações fetais

- Aspecto anormal do coração no ultra-som morfológico
- Translucência nucal aumentada, independentemente do resultado do cariótipo
- Malformações fetais extra-cardíacas
- Fetos portadores de cromossomopatias
- Gravidez múltipla, gêmeos monocoriônicos
- Presença de foco ecogênico "Golf Ball" associado a outras alterações fetais ou em casos de estresse familiar
- Hidropsia não imune
- Retardo de crescimento intra-útero
- Arritmias fetais:
  - :: Bradicardia (FC < 100 bpm)
  - :: Taquicardia (FC > 180 bpm)
  - :: Ritmo irregular (presença de pausas)
- Oligoâmnio e polidrâmnio

# Diagnóstico

## Indicações maternas

- Idade materna > 35 anos e < 15 anos
- Gestação pós-reprodução assistida
- Diabetes melito (risco de cardiopatia congênita de 2%)
- Diabetes gestacional (risco de miocardiopatia hipertrófica de 25% a 30%)
- História familiar com cardiopatia congênita
- História de filho anterior com cardiopatia congênita
- Doenças inflamatórias do tecido conjuntivo que aumentam o risco de bloqueio atrioventricular total:
  - :: Lupus
  - :: Artrite reumatóide
  - :: Dermatomiosite
  - :: Síndrome de Sjogren
  - :: Anti-Ro
  - :: Anti-La
- Infecções congênitas
- Exposição materna durante a gestação aos medicamentos:
  - :: Carbonato de lítio
  - :: Anticonvulsivantes (Hidantal, Fenobarbital e barbitúricos)
  - :: Substâncias psicoativas (cocaína, maconha e anfetamina)
- Uso de agentes constritores do canal arterial:
  - :: Anti-inflamatórios não esteróides (indometacina, aspirina, piroxican)
  - :: Vasoconstritor nasal