

Anormalidades pulmonares intersticiais: tradução e uso na língua portuguesa

“*Interstitial lung abnormalities*”: translation to and use in Portuguese

Tassia Regina Yamanari^{1,2,3,a}, Ricardo Valarelli Auad^{2,b}, Alexandre Dias Mançano^{4,c}, Marcel Koenigkam-Santos^{5,d}, Pablo Rydz Pinheiro Santana^{6,e}, Arthur Soares Souza Júnior^{7,f}, Rodrigo Caruso Chate^{8,9,g}, Marcio Valente Yamada Sawamura^{1,h}

1. Instituto de Radiologia do Hospital das Clínicas da Faculdade de Medicina da Universidade de São Paulo (InRad/HC-FMUSP), São Paulo, SP, Brasil. 2. Hospital Sírio-Libanês, São Paulo, SP, Brasil. 3. Hospital do Coração, São Paulo, SP, Brasil. 4. Hospital Sírio-Libanês Brasília, Brasília, DF, Brasil. 5. Universidade de São Paulo (USP), Campus de Bauru, Bauru, SP, Brasil. 6. University of Florida, Jacksonville, FL, EUA. 7. Ultra-X – Medicina Diagnóstica, São José do Rio Preto, SP, Brasil. 8. Instituto do Coração do Hospital das Clínicas da Faculdade de Medicina da Universidade de São Paulo (InCor/HC-FMUSP), São Paulo, SP, Brasil. 9. Hospital Israelita Albert Einstein, São Paulo, SP, Brasil.

Correspondência: Dra. Tassia Regina Yamanari. Instituto de Radiologia do Hospital das Clínicas da Faculdade de Medicina da Universidade de São Paulo. Rua Doutor Ovídio Pires de Campos, 75, Cerqueira César. São Paulo, SP, Brasil, 05403-010. E-mail: ta.yamanari@gmail.com.

a. <https://orcid.org/0009-0004-7051-0580>; b. <https://orcid.org/0000-0003-0986-457X>; c. <https://orcid.org/0000-0003-3047-519X>; d. <https://orcid.org/0000-0002-7160-4691>; e. <https://orcid.org/0000-0002-7070-8878>; f. <https://orcid.org/0000-0001-8079-6712>; g. <https://orcid.org/0000-0002-4193-7647>; h. <https://orcid.org/0000-0002-9424-9776>.

Submetido em 22/10/2023. Revisado em 26/11/2023. Aceito em 6/12/2023.

Como citar este artigo:

Yamanari TR, Auad RV, Mançano AD, Koenigkam-Santos M, Santana PRP, Souza Júnior AS, Chate RC, Sawamura MVY. Anormalidades pulmonares intersticiais: tradução e uso na língua portuguesa. Radiol Bras. 2024;57:e20230114.

Resumo **Objetivo:** Fazer um levantamento sobre o uso do termo *interstitial lung abnormalities* nos laudos radiológicos no Brasil, propor uma tradução para o termo e fazer uma breve revisão sobre o tema.

Materiais e Métodos: Foi enviada uma pesquisa, por meio de mensagem eletrônica, para diversos radiologistas de todo o Brasil, questionando sobre a familiarização com o termo, qual tradução em português utilizam e se usam os critérios propostos pela diretriz da Sociedade Fleischner.

Resultados: Foram recebidas 163 respostas de todas as regiões do Brasil e a grande maioria dos radiologistas respondeu estar familiarizado com o termo *interstitial lung abnormalities* (88%), mas houve grande variação em relação ao termo utilizado como tradução para o português.

Conclusão: Sugerimos a padronização do termo “anormalidades pulmonares intersticiais”, a fim de uniformizar os relatórios radiológicos e difundir esta entidade no País.

Unitermos: Doenças pulmonares intersticiais; Tomografia computadorizada; Fibrose pulmonar; Achados incidentais.

Abstract **Objective:** To conduct a survey on the use of the term “interstitial lung abnormalities” in radiology reports in Brazil, propose an appropriate Portuguese-language translation for the term, and provide a brief review of the literature on the topic.

Materials and Methods: A survey was sent via electronic message to various radiologists in Brazil, asking about their familiarity with the term, which translation of the term they use in Portuguese, and whether they use the criteria proposed by the Fleischner Society.

Results: A total of 163 responses were received, from all regions of Brazil. Although the vast majority (88%) of the respondents stated that they were familiar with the term “interstitial lung abnormalities”, there was considerable variation regarding the equivalent term they used in Portuguese.

Conclusion: We suggest that the term “anormalidades pulmonares intersticiais” be used in order to standardize radiology reports and disseminate knowledge of these findings in Brazil.

Keywords: Lung diseases, interstitial; Tomography, X-ray computed; Pulmonary fibrosis; Incidental findings.

INTRODUÇÃO

O termo em inglês *interstitial lung abnormalities* (ILAs) pode ser traduzido de forma mais direta para o português como anormalidades pulmonares intersticiais (APIs). Esta entidade é caracterizada por alterações tomográficas pulmonares compatíveis com doença pulmonar intersticial em pacientes que não apresentam essa suspeita clínica⁽¹⁾. Ela ganhou relevância nos últimos anos, após diversos trabalhos científicos mostrarem que esta alteração pode representar um estágio inicial de fibrose pulmonar e

que alguns pacientes apresentam progressão desses achados⁽²⁻⁴⁾. Isto culminou na publicação de uma diretriz pela Sociedade Fleischner em 2020⁽¹⁾, padronizando a definição dessa entidade. No Brasil, no entanto, observamos que este termo é traduzido de forma variada pelos radiologistas, o que pode gerar confusão no seu entendimento e manejo dos pacientes.

O objetivo deste trabalho é fazer um levantamento sobre o uso deste termo nos laudos radiológicos no Brasil e uma breve revisão sobre o tema.

MATERIAIS E MÉTODOS

No período de 1 a 12 de setembro de 2023 foi enviada uma pesquisa por meio de mensagem eletrônica para diversos radiologistas de todo o Brasil, considerados referências em radiologia torácica por participações prévias em palestras, congressos nacionais e publicações científicas. Também foi solicitado a eles que compartilhassem a pesquisa com seus colegas de trabalho e residentes.

O questionário consistia em perguntas referentes ao tempo de experiência em radiologia, Estado do Brasil em que atua, se estava familiarizado com o termo ILA, qual tradução para o termo utiliza e se usa os critérios propostos pela diretriz da Sociedade Fleischner⁽¹⁾. Também foi solicitada a permissão do uso dos dados de forma anônima para fins acadêmicos.

RESULTADOS

Foram recebidas 163 respostas de todas as regiões do Brasil, sendo 63,1% (n = 103) do Sudeste, 19,6% (n = 32) do Nordeste, 10,4% (n = 17) do Centro-Oeste, 5,5% (n = 9) do Sul e 1,2% (n = 2) do Norte. A grande maioria das respostas foi proveniente do Estado de São Paulo (60%).

Em relação ao tempo de experiência dos radiologistas, 14,7% eram residentes ou estagiários, 39,2% tinham até 5 anos de experiência em radiologia, 20,2%, entre 6 e 10 anos de experiência, 17,1%, entre 11 a 20 anos de experiência e 8,5% tinham mais de 20 anos de experiência.

A grande maioria respondeu estar familiarizado com o termo ILAs (88%), porém, apenas 60% dos participantes utilizam os critérios de diagnóstico e classificação recomendados pela Sociedade Fleischner⁽¹⁾.

Em relação ao termo utilizado como tradução de ILAs para o português, observou-se grande variação, com a maioria utilizando o termo alterações pulmonares intersticiais (41,7%), seguido por alterações pulmonares incipientes (20,2%) e APIs (20,2%), pneumopatia intersticial incipiente (11,0%), alterações intersticiais pulmonares incidentais (3,0%), anormalidades intersticiais incipientes (1,2%), anormalidades intersticiais incidentais (0,6%), anormalidades pulmonares intersticiais incipientes (0,6%), sinais de intersticiopatia incipiente (0,6%) e intersticiopatia (0,6%).

DISCUSSÃO

As APIs são achados incidentais na tomografia computadorizada (TC) de tórax e com risco de progressão para doença pulmonar intersticial (DPI). Sua prevalência na população geral é estimada em cerca de 10% e aumenta com a idade e o histórico de tabagismo. Além disso, existem outros fatores de risco como sexo masculino, exposição à poluição do ar e exposição ocupacional a vapores, poeira e fumaça. Há associação das APIs com piores desfechos clínicos, com um impacto negativo na sobrevida dos pacientes⁽¹⁻⁶⁾.

Em razão da importância clínica da identificação das APIs, a Sociedade Fleischner definiu termos descritivos

padronizados e propôs um esquema de manejo multidisciplinar desses casos. O conceito de APIs foi definido como opacidades pulmonares não decúbito-dependentes, de distribuição difusa, envolvendo pelo menos 5% da extensão de uma zona pulmonar (sendo as zonas pulmonares superior, média e inferior separadas pelos níveis do arco aórtico inferior e da veia pulmonar inferior direita), identificadas incidentalmente em indivíduos sem suspeita de DPI. O intuito de se estabelecer um corte de 5% de extensão é no sentido de excluir achados tomográficos mínimos ou duvidosos. Os achados incluem opacidades em vidro fosco, reticuladas, distorção arquitetural, bronquiectasias ou bronquiolectasias de tração, cistos de faveolamento e cistos não enfisematosos (Figura 1). Alguns achados tomográficos não devem ser considerados APIs, como atelectasias pulmonares decúbito-dependentes (Figura 2), fibrose paraespinal relacionada a osteófitos (Figura 3), ossificação pulmonar dendriforme, espessamento do septo interlobular devido a edema intersticial, e opacidades focais ou unilaterais (por exemplo, relacionadas a broncoaspiração). Além disso, em grupos populacionais de alto risco de DPI (como pacientes com história de DPI familiar, com diagnóstico conhecido de doença do tecido conjuntivo ou com exposição ocupacional significativa com associação conhecida com DPI) submetidos a triagem por TC, as alterações de imagem identificadas não devem ser consideradas APIs porque não são incidentais^(1,2). Além disso, as APIs podem ser classificadas, de acordo com a localização e a presença ou não de fibrose, em três subtipos: não subpleural, subpleural não fibrótica e subpleural fibrótica, sendo a fibrose caracterizada pela presença de distorção arquitetural com bronquiectasias de tração ou bronquiolectasias e/ou faveolamento^(1,2).

No presente estudo, 60% dos radiologistas responderam que utilizam a classificação de API em seus relatórios de TC de tórax. Tal informação é relevante, pois os achados de API subpleural não fibrótica ou de API subpleural fibrótica são considerados de alto risco para progressão (Figura 4). Além disso, a presença de fibrose está associada a maior mortalidade quando comparada com indivíduos sem APIs^(3,7,8).

Apesar de a grande maioria dos radiologistas nesta pesquisa estar familiarizada com as APIs (88%), observou-se grande variação na tradução do termo ILAs nos relatórios de TC do tórax, o que pode gerar dificuldades na interpretação do achado. Acreditamos ser fundamental a padronização do termo em relatórios radiológicos, a fim de melhorar a comunicação interdisciplinar e o manejo dos pacientes.

Os termos “alterações pulmonares intersticiais incipientes”, “pneumopatia intersticial incipiente” e “intersticiopatia incipiente” são utilizados por 31,8% dos radiologistas que responderam a pesquisa. O termo incipiente remete a uma alteração que está no início e presume uma progressão, no entanto, alguns estudos mostraram que nem todos os indivíduos com APIs apresentam progressão

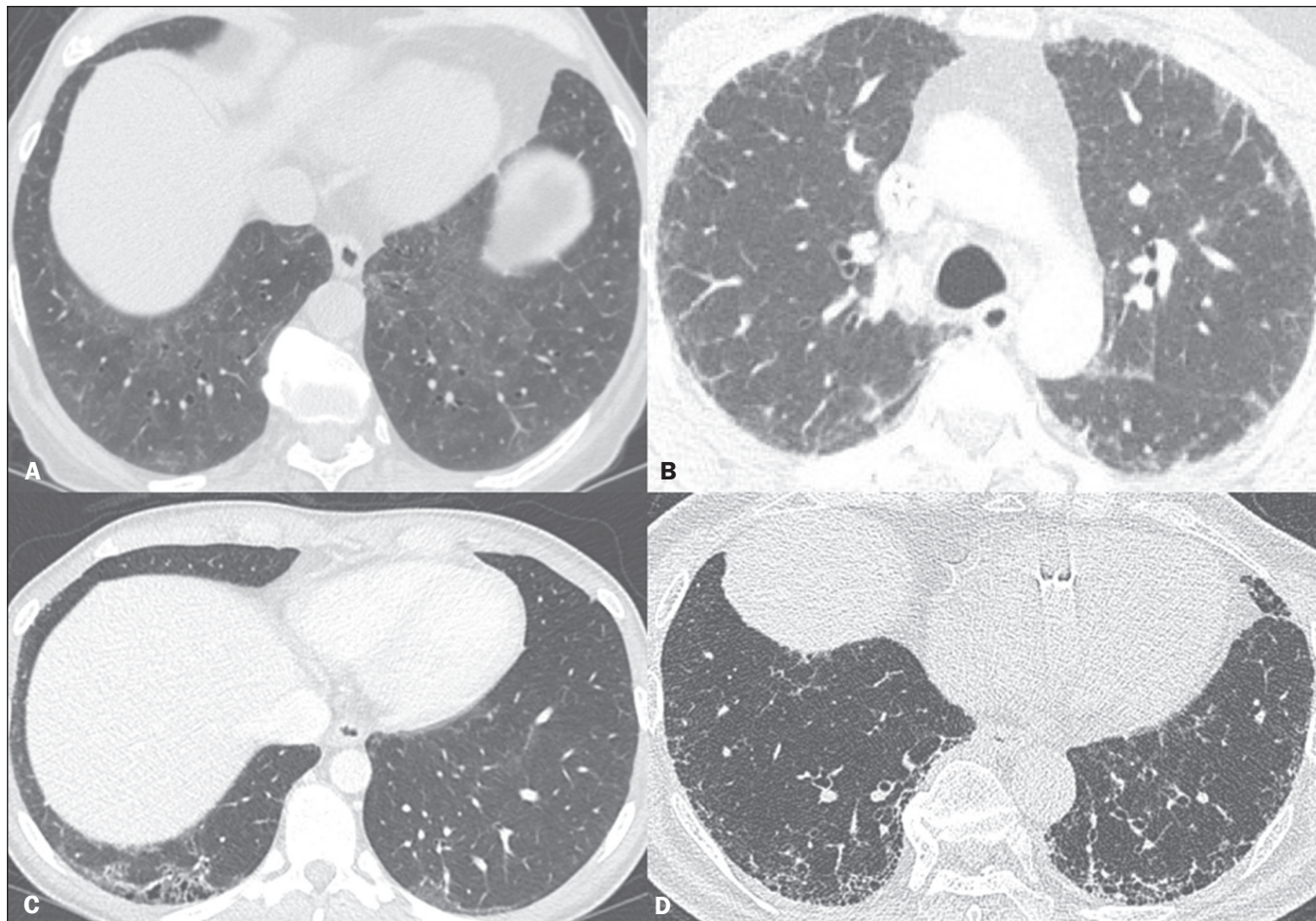


Figura 1. Subtipos de APIs. **A:** API não subpleural. Opacidades reticulares e em vidro fosco nas bases pulmonares. **B:** API subpleural não fibrótica. Opacidades reticulares e em vidro fosco subpleurais nos pulmões, sem sinais de fibrose. **C,D:** API subpleural fibrótica. Opacidades reticulares subpleurais com bronquiectasias de tração.

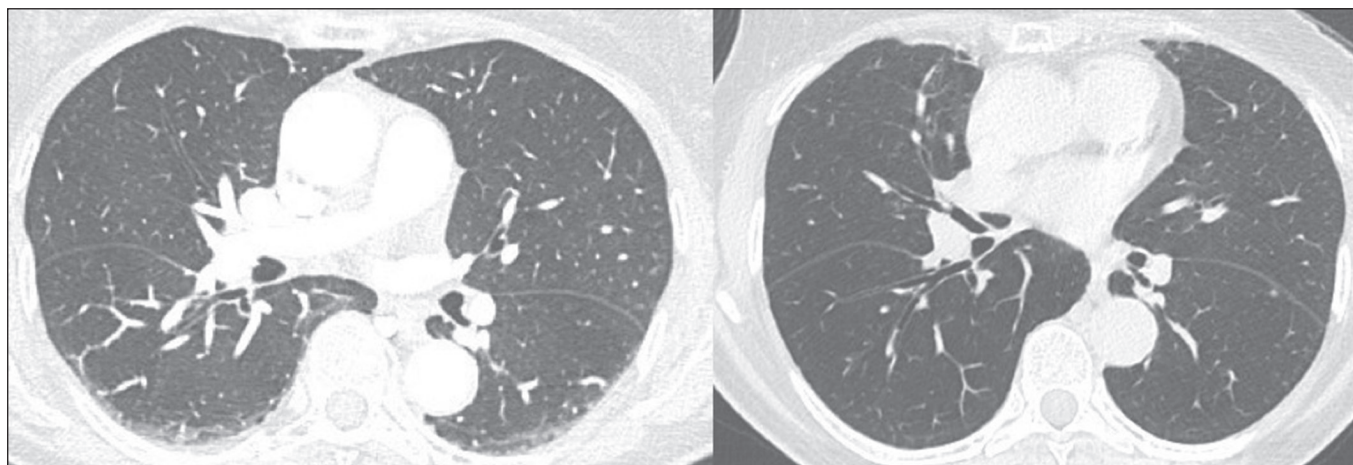


Figura 2. Achados tomográficos que não devem ser considerados APIs. Opacidades pulmonares na porção posterior dos pulmões relacionadas ao decúbito, que se resolvem na aquisição realizada em decúbito ventral na mesma data.

radiológica ou desenvolvem DPI, e alguns inclusive podem apresentar regressão das alterações⁽⁸⁾. Da mesma forma, embora o termo “alteração pulmonar intersticial” seja rotineiramente utilizado por cerca de 40% dos participantes na pesquisa, ele carece de precisão. Apesar de terem significados semelhantes na língua portuguesa, existe uma distin-

ção mais acentuada entre “anormalidade” e “alteração” na língua inglesa, sendo o último termo mais frequentemente associado à ideia de substituição ou mudança, portanto, menos adequado nesse contexto.

Este estudo apresenta algumas limitações, como o viés de seleção dos radiologistas que responderam a pesquisa,

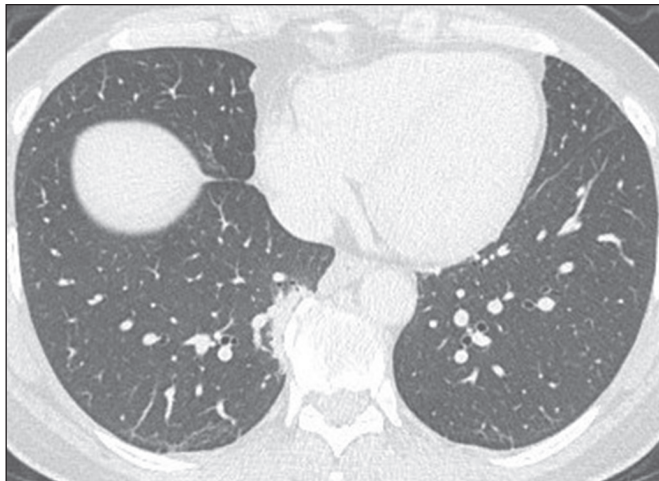

Figura 3. Achados tomográficos que não devem ser considerados APIs. Fibrose paraespinhal no lobo pulmonar inferior direito relacionada a osteófitos na coluna.

o uso de meio eletrônico para realização da pesquisa, e de que a maioria dos participantes tinha até cinco anos de experiência em radiologia.

CONCLUSÃO

Acreditamos que a tradução direta do termo ILA para API seria a mais apropriada para uso na língua portuguesa, junto com a devida classificação em subtipos subpleural não fibrótica e subpleural fibrótica, com o objetivo de padronizar os relatórios radiológicos e, assim, aprimorar a comunicação entre a radiologia e as demais especialidades médicas, além de permitir uniformidade para futuras pesquisas clínicas. Além disso, ações voltadas para divulgação do termo na língua portuguesa também são importantes para conscientização e consolidação do termo.

REFERÊNCIAS

- Hatabu H, Hunninghake GM, Richeldi L, et al. Interstitial lung abnormalities detected incidentally on CT: a position paper from the Fleischner Society. *Lancet Respir Med.* 2020;8:726–37.
- Hata A, Schiebler ML, Lynch DA, et al. Interstitial lung abnormalities: state of the art. *Radiology.* 2021;301:19–34.
- Araki T, Putman RK, Hatabu H, et al. Development and progression of interstitial lung abnormalities in the Framingham Heart Study. *Am J Respir Crit Care Med.* 2016;194:1514–22.
- Putman RK, Gudmundsson G, Axelsson GT, et al. Imaging patterns

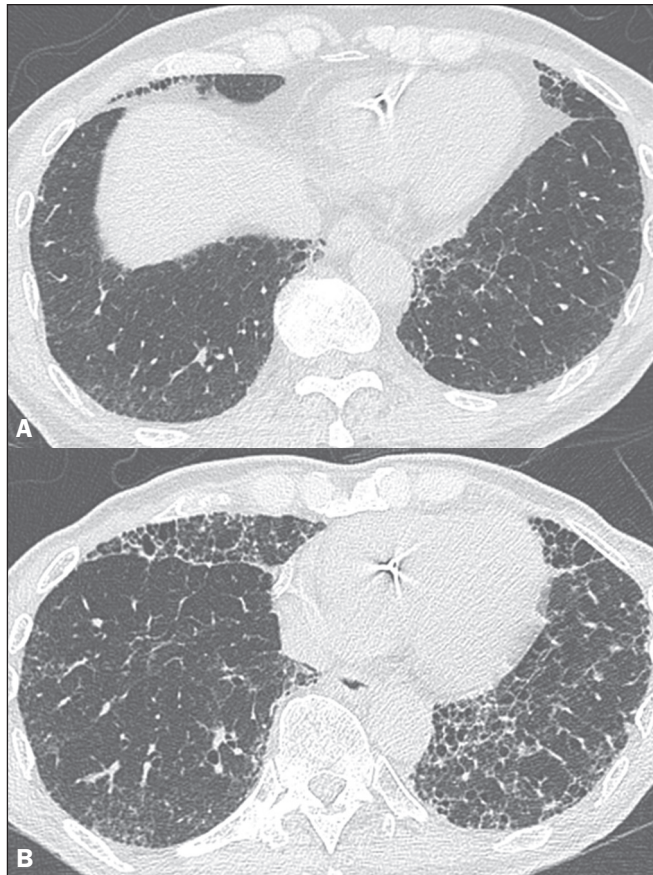


Figura 4. Evolução de API subpleural fibrótica em cinco anos. **A:** TC de tórax mostra opacidades reticulares associadas a bronquiolectasias de tração na periferia dos pulmões. **B:** Após cinco anos, a TC de tórax mostra progressão da API com aumento da fibrose e surgimento de cistos de faveolamento e distorção arquitetural.

are associated with interstitial lung abnormality progression and mortality. *Am J Respir Crit Care Med.* 2019;200:175–83.

- Putman RK, Hatabu H, Araki T, et al. Association between interstitial lung abnormalities and all-cause mortality. *JAMA.* 2016;315:672–81.
- Washko GR, Hunninghake GM, Fernandez IE, et al. Lung volumes and emphysema in smokers with interstitial lung abnormalities. *N Engl J Med.* 2011;364:897–906.
- Zhang Y, Wan H, Richeldi L, et al. Reticulation is a risk factor of progressive subpleural nonfibrotic interstitial lung abnormalities. *Am J Respir Crit Care Med.* 2022;206:178–85.
- Grant-Orser A, Min B, Elmrayed S, et al. Prevalence, risk factors, and outcomes of adult interstitial lung abnormalities: a systematic review and meta-analysis. *Am J Respir Crit Care Med.* 2023;208:695–708.

