

# Feminina<sup>®</sup>

Publicação oficial da Federação Brasileira das  
Associações de Ginecologia e Obstetria

Volume 50, Número 2, 2022

## Mulheres com cariótipo 46,XY

Como deve ser o  
atendimento de  
pessoas com DDS

### GRAVIDEZ NA ADOLESCÊNCIA

Taxa reduziu 40% em duas  
décadas e representa 14% do  
total de nascimentos no país  
– O desafio ainda é grande





# SUMÁRIO

**71** Capa/Introdução

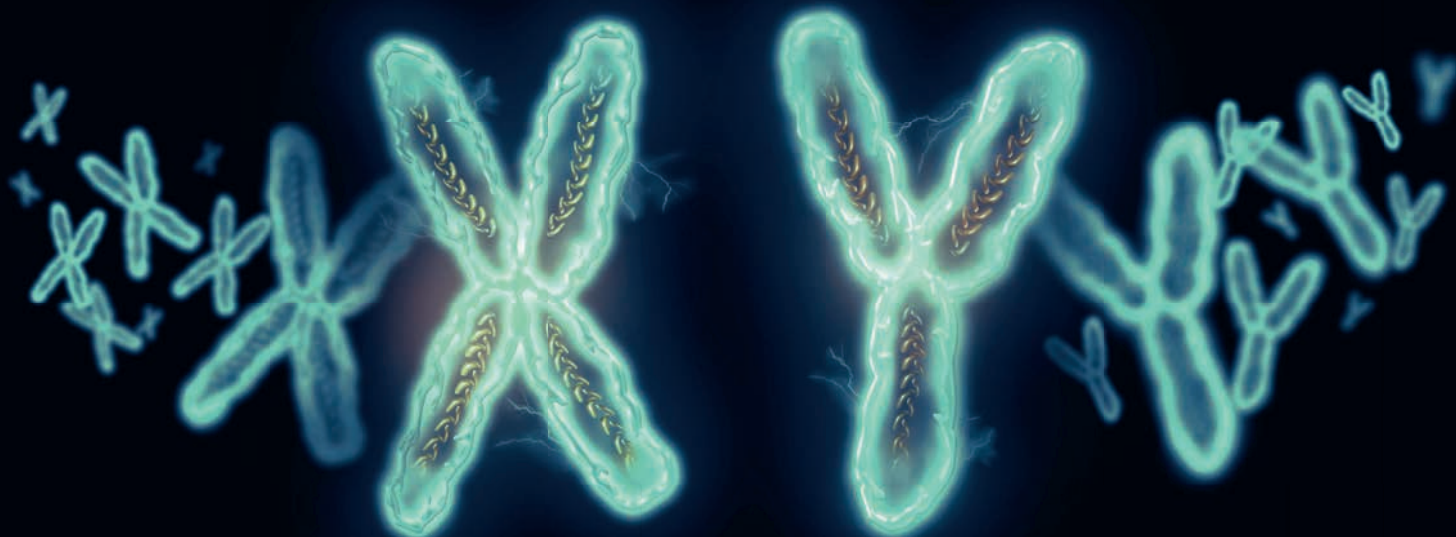**Atendendo mulheres XY no consultório**

**92** Entrevista

**Consulta adequada a mulheres com DDS**

**72** Capa

**Atendendo mulheres com cariótipo 46,XY**



**94** Entrevista

**Gestação fora de hora**





# Atendendo mulheres XY no consultório

Marcos Felipe Silva de Sá  
Editor de *Femina*

O tema distúrbios da diferenciação sexual (DDS) tem sido muito pouco abordado nos eventos científicos de ginecologia e obstetrícia. Mesmo nos grandes congressos e jornadas da especialidade, o assunto tem sido muitas vezes olvidado pelos organizadores. Certamente, existe uma série de razões para tal. Trata-se de um assunto cujos conhecimentos se modificaram muito nos últimos anos, especialmente devido aos avanços da biologia molecular, que puderam identificar, mais detalhadamente, as alterações genéticas causadoras dos DDS, tornando o tema um assunto bastante complexo. Essa complexidade também provocou mudanças nas abordagens das pacientes, pois envolve a participação de outras áreas do conhecimento.

Nesse sentido, os autores procuraram mostrar aspectos básicos fundamentais para o entendimento da etiologia, fisiopatologia, diagnóstico e tratamento de pacientes com DDS, limitando-se, pela extensão do tema, às pacientes portadoras de células com linhagem XY. Os conceitos são dirigidos aos ginecologistas e obstetras, considerando que eles podem, em várias circunstâncias, ser os primeiros profissionais a abordar essas pacientes. O obstetra e o neonatologista ocasionalmente podem se deparar com um recém-nascido com DDS e devem estar atentos para essa possibilidade. Portanto, devem sempre examinar com cuidado o recém-nascido ainda na recepção pós-parto. Para tal, precisam conhecer as noções básicas da embriologia humana e saber diferenciar o que é anormal das variantes da normalidade, para não incorrer em erros diagnósticos.

Os casos de DDS podem, porém, se apresentar em outro momento e, com certa frequência, a entrada dos pacientes poderá se dar, tempos mais tarde, nos ambulatórios de ginecologia, pediatria, urologia, endocrinologia, cirurgia geral, infertilidade etc. Com base nos avanços dos conhecimentos atuais não só da etiopatogenia, fisiopatologia e quadro clínico, a abordagem psíquico-comportamental das pacientes ganhou muita importância nas últimas décadas, de forma que o atendimento delas deve ser feito sempre com o apoio outros profissionais, como geneticistas, patologistas (anatomopatologia e patologia clínica), psicólogos, psiquiatras, endocrinologistas, ginecologistas, urologistas e pediatras, trabalhando em equipes especializadas instaladas em centros de referência terciária, para onde devem, sempre, ser encaminhadas as pacientes.

Esta revisão procurou trazer de forma bastante didática os conhecimentos básicos de embriologia relativos ao aparelho reprodutor, utilizando, inclusive, figuras clássicas da coleção CIBA e outras ilustrações simplificadas. Sem essa base, fica muito difícil compreender alguns dos temas abordados que são ainda bastante controversos e que merecem atenção especial. Os autores são vinculados a dois serviços universitários que há muitos anos trabalham nesse tema, inclusive brindando os leitores com ilustrações de casos clínicos atendidos nos seus ambulatórios. Esta revisão vem preencher uma lacuna na bibliografia brasileira sobre DDS e será muito útil para os associados da Febrasgo leitores da *Femina*.



# Atendendo mulheres com cariótipo 46,XY

## Attending women with 46,XY karyotype

Anaglória Pontes<sup>1,2</sup>, Ana Carolina Japur de Sá Rosa e Silva<sup>3</sup>, Lúcia Alves Silva Lara<sup>2</sup>, Maria Célia Mendes<sup>3</sup>, Ester Silveira Ramos<sup>4</sup>, Marcos Felipe Silva de Sá<sup>3</sup>

### Descritores

Transtorno 46,XY do desenvolvimento sexual; Terapia de reposição de estrogênios; Síndrome de resistência a androgênios; Disgenesia gonadal 46,XY; Deficiência da 5- $\alpha$ -redutase 2; Transtornos ovotesticulares do desenvolvimento sexual

### Keywords

Disorder of sex development 46,XY; Estrogen replacement therapy; Androgen-insensitivity syndrome; Gonadal dysgenesis 46,XY; 5- $\alpha$ -reductase 2 deficiency; Ovotesticular disorders of sex development

1. Faculdade de Medicina de Botucatu, Universidade Estadual Paulista "Júlio de Mesquita Filho", Botucatu, SP, Brasil.
2. Hospital das Clínicas, Faculdade de Medicina de Ribeirão Preto, Universidade de São Paulo, Ribeirão Preto, SP, Brasil.
3. Departamento de Ginecologia e Obstetrícia, Faculdade de Medicina de Ribeirão Preto, Universidade de São Paulo, Ribeirão Preto, SP, Brasil.
4. Departamento de Genética, Faculdade de Medicina de Ribeirão Preto, Universidade de São Paulo, Ribeirão Preto, SP, Brasil.

### Conflitos de interesse:

Nada a declarar.

### Autor correspondente:

Anaglória Pontes  
Rua Tenente Catão Roxo, 3.900, Vila Monte Alegre, 14015-010, Ribeirão Preto, SP, Brasil  
anagloria.pontes@unesp.br

### Como citar:

Pontes A, Silva AC, Lara LA, Mendes MC, Ramos ES, Sá MF. Atendendo mulheres com cariótipo 46,XY. *Femina*. 2022;50(2):71-90.

### RESUMO

As diferenças ou distúrbios do desenvolvimento sexual (DDS) compreendem um grupo heterogêneo de condições congênitas que resultam na discordância entre os cromossomos sexuais, as gônadas e/ou o sexo anatômico de um indivíduo. A classificação desses distúrbios é baseada no cariótipo conforme o Consenso de Chicago de 2006 e substitui os termos pseudo-hermafroditismo, hermafroditismo e intersexo. O objetivo desta revisão é fornecer ao ginecologista conhecimentos básicos sobre a etiologia, fisiopatologia e orientações das principais anormalidades de DDS para uma avaliação diagnóstica e terapêutica no atendimento de mulheres na infância, adolescência e em idade adulta com cariótipo 46,XY. O diagnóstico deve ser realizado pela interação entre o exame clínico as dosagens hormonais, os exames de imagem e a análise genética, desde o cariótipo até o estudo de alterações dos genes por técnicas de biologia molecular. O tratamento é realizado de acordo com a etiologia e inclui intervenções cirúrgicas como a gonadectomia e plásticas sobre a genitália externa, terapia de reposição hormonal e apoio psicológico. São necessárias a individualização dos casos e uma equipe interdisciplinar, para um atendimento adequado às mulheres com cariótipo 46,XY.

### ABSTRACT

Differences or disorders of sexual development (DSDs) comprise a heterogeneous group of congenital conditions that result in the disagreement between an individual's sex chromosomes, gonads and/or anatomic sex. The classification of these disorders is based on the karyotype according to the 2006 Chicago Consensus and replaces the terms pseudohermaphroditism, hermaphroditism and intersex. The aim of this review is to provide the gynecologist with basic knowledge about the etiology, pathophysiology and guidelines of the main abnormalities of DDS for a diagnostic and therapeutic evaluation in the care of women in childhood, adolescence and adulthood with a karyotype 46,XY. The diagnosis must be made by the interaction between clinical examination hormonal measurements, imaging and genetic analysis from the karyotype to the study of gene alterations by molecular biology techniques. Treatment is carried out according to the etiology and includes surgical interventions such as gonadectomy and plastic surgery on the external genitalia, hormone replacement therapy and psychological support. Individualization of cases and an interdisciplinary team are required to provide adequate care for women 46,XY karyotype.

## INTRODUÇÃO

As diferenças ou distúrbios do desenvolvimento sexual (DDS) compreendem um grupo heterogêneo de condições congênitas que resultam na discordância entre o sexo cromossômico, gonadal e/ou anatômico de um indivíduo.<sup>(1)</sup> Em 2006, um grupo de especialistas reuniu-se em Chicago e classificou os DDS em três principais categorias, de acordo com o cariótipo do indivíduo (Quadro 1).<sup>(2)</sup> Cada categoria foi subdividida em grupos secundários que orientam para um diagnóstico específico.<sup>(3)</sup> Essa classificação teve como objetivo substituir os termos intersexo, pseudo-hermafroditismo masculino ou feminino e hermafroditismo verdadeiro, com o intuito de atenuar problemas de terminologias consideradas inadequadas, duvidosas, estigmatizantes, trazendo constrangimento para essas pacientes,<sup>(4)</sup> bem como evitar confusão com as condições como transgêneros,

disforia de gênero e homossexualidade.<sup>(5,6)</sup> Essa classificação ainda é controversa, pois, apesar dos propósitos iniciais, apresenta pontos negativos, visto que a própria palavra distúrbio tem conotação de defeito e nos dias atuais é bem provável que as próprias pacientes tenham conhecimento do que significa 46,XY ou 46,XX. Além disso, algumas condições clínicas não se encaixam em uma categoria específica dentro da classificação.<sup>(5)</sup>

A incidência de DDS em indivíduos 46,XY tem sido estimada em 1:20.000 nascimentos. A etiologia heterogênea, a raridade, a complexidade dos casos, a falta de padronização no diagnóstico e a variação geográfica dificultam as análises epidemiológicas. Os estudos, em geral, são com pequeno número de casos, e as metodologias utilizadas nem sempre são adequadas.

Neste artigo inicialmente descreveremos, de forma sucinta, os fenômenos biológicos e os mecanismos hormonais envolvidos no desenvolvimento e diferenciação

**Quadro 1.** Classificação das diferenças/distúrbios do desenvolvimento sexual em três categorias de acordo com o cariótipo

1. DDS por alterações cromossômicas	2. DDS 46,XY	3. DDS 46,XX
<p><b>a.</b> Síndrome de Turner (45,X) e variantes</p> <p><b>b.</b> Síndrome de Klinefelter (47,XXY) e variantes</p> <p><b>c.</b> Disgenesia gonadal mista (45,X/46,XY)</p> <p><b>d.</b> DDS ovotesticular (46,XX/46,XY) – quimerismo (duas ou mais populações de células geneticamente distintas com origem em zigotos diferentes)</p>	<p><b>A. Distúrbios do desenvolvimento gonadal:</b></p> <p><b>a.</b> Disgenesia gonadal completa 46,XY (síndrome de Swyer)</p> <p><b>b.</b> Disgenesia gonadal parcial 46,XY</p> <p><b>c.</b> Síndrome de regressão testicular</p> <p><b>d.</b> DDS ovotesticular 46,XY</p>	<p><b>A. Distúrbios do desenvolvimento gonadal:</b></p> <p><b>a.</b> Disgenesia gonadal completa 46,XX</p> <p><b>b.</b> DDS ovotesticular 46,XX</p> <p><b>c.</b> DDS testicular 46,XX (SRY+) no homem 46,XX</p>
	<p><b>B. Distúrbios na síntese ou ação de androgênios:</b></p> <p>Defeitos na biossíntese dos androgênios:</p> <p><b>a.</b> Deficiência da 5-<math>\alpha</math>-redutase tipo 2</p> <p><b>b.</b> Deficiência da 3-<math>\beta</math>-hidroxiesteroide desidrogenase</p> <p><b>c.</b> Deficiência da 17-<math>\alpha</math>-hidroxilase</p> <p>Defeitos na ação dos androgênios:</p> <p><b>a.</b> Síndrome de insensibilidade completa aos androgênios</p> <p><b>b.</b> Síndrome de insensibilidade parcial aos androgênios</p> <p><b>c.</b> Defeitos no receptor de LH (hipoplasia ou aplasia das células de Leydig)</p> <p><b>d.</b> Distúrbio no AMH ou no seu receptor (síndrome do ducto de Müller persistente)</p>	<p><b>B. Distúrbios por excesso de androgênios:</b></p> <p><b>a.</b> Hiperplasia adrenal congênita (deficiência e ou mutações na 21 ou 11-hidroxilase)</p> <p><b>b.</b> Deficiência da 3-<math>\beta</math>-hidroxiesteroide desidrogenase</p> <p><b>c.</b> Deficiência fetoplacentária da aromatase</p> <p><b>d.</b> Tumores maternos virilizantes (luteoma) e androgênios exógenos</p> <p><b>e.</b> Tumores fetais ou placentários produtores de androgênios</p>
	<p><b>C. Outras:</b></p> <p><b>a.</b> Hipospádia severa</p> <p><b>b.</b> Extrofia de cloaca</p> <p><b>c.</b> Criptorquidismo</p>	<p><b>C. Outras:</b></p> <p><b>a.</b> Agenesia dos ductos de Müller tipo I e II (síndrome de Mayer Rokitansky-Küster-Hausner)</p> <p><b>b.</b> Atresia vaginal</p> <p><b>c.</b> Outras malformações complexas</p>

DDS: diferenças/distúrbios do desenvolvimento sexual; LH: hormônio luteinizante; AMH: hormônio antimülleriano.

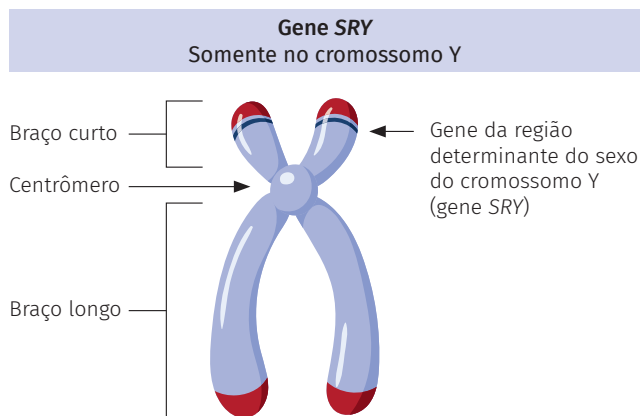
Fonte: Adaptado de Lee PA, et al.<sup>(2)</sup>

sexual na espécie humana. Em que pesem a amplitude e a variedade de DDS contida no quadro 1,<sup>(2)</sup> o enfoque será sobre pessoas com genitália feminina ou ambígua e que tenham no seu cariótipo uma linhagem de células 46,XY. O objetivo principal desta revisão é orientar o ginecologista para a abordagem dessas pacientes em suas clínicas ou ambulatórios, dando atenção às situações mais frequentes.

## DESENVOLVIMENTO E DIFERENCIAÇÃO SEXUAL

O sexo do indivíduo é determinado no momento da fertilização, porém o processo de diferenciação sexual ocorrerá algum tempo depois. Em humanos, esse processo se inicia na sétima semana de vida e, até esse momento, não há indicação do sexo morfológico do embrião. As gônadas originalmente são indiferenciadas, apresentando uma região medular (mais interna) e uma cortical (externa). É fundamental para a diferenciação da gônada a presença do gene *SRY* (*sex-determining region Y*), que corresponderia ao TDF (*testis determining factor*), no braço curto do cromossomo Y e responsável pela formação do testículo a partir da gônada indiferenciada. Na ausência desse gene e na presença de dois cromossomos X, haverá a formação de gônada feminina (ovários) (Figura 1).

Outros genes têm sido descritos como envolvidos na diferenciação sexual, como os genes da família WNT, citados como importantes para o desenvolvimento dos genitais femininos. Entretanto, a sua ação ainda precisa ser mais bem estabelecida.<sup>(7,8)</sup> Trabalhos mais recentes descrevem que, durante o período bipotencial, as cristas gonadais XX e XY mostram perfis de expressão idênticos para fatores supostamente pró-testiculares, como SOX9 e FGF9, e fatores pró-ovarianos, como WNT4, RSPO1 e DAX1,<sup>(9)</sup> tendo o gene *SRY* controle importante sobre a estimulação dos genes pró-testiculares e a inibição dos genes pró-ovarianos.



**Figura 1.** Gene *SRY* presente no braço curto do cromossomo Y. Síntese dos mecanismos da diferenciação gonadal com o papel preponderante do gene *SRY* na indução dos genes pró-testiculares e inibição dos genes pró-ovarianos

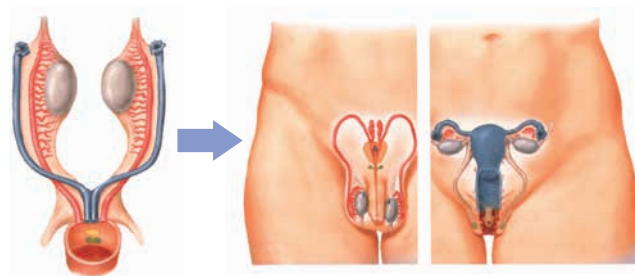
No feto masculino, o evento inicial do processo de diferenciação gonadal é o desenvolvimento dos cordões seminíferos, primeiro passo na formação dos testículos. As células germinativas, que nessa fase são chamadas de espermatogônias, precocemente são circundadas por células somáticas, precursoras das células de Sertoli, e formam o cordão seminífero. Um terceiro tipo de células que se diferenciam na formação do testículo é o das células intersticiais ou de Leydig que se originam das células mesenquimais localizadas entre os cordões seminíferos.

O desenvolvimento ovariano é mais tardio, permanecendo a gônada indiferenciada mais tempo. Os cordões sexuais primitivos se formam similarmente aos dos testículos, porém eles se desintegram, formando pequenos ninhos celulares com um gonócito (oogônia) no seu interior, circundados por células do epitélio celomático, semelhantes às células de Sertoli, formando os folículos primordiais.

Na fase indiferenciada, os embriões de ambos os sexos apresentam, como precursores dos órgãos genitais internos, simultaneamente, dois pares de ductos: os ductos mesonéfricos ou de Wolff e os ductos paramesonéfricos ou de Müller (Figura 2).<sup>(10)</sup>

No caso de embriões masculinos, a diferenciação dos genitais internos e externos começa logo após a diferenciação testicular, quando as células de Sertoli começam a produzir o hormônio antimülleriano (AMH) e as células de Leydig produzem testosterona. Dois processos distintos ocorrem em um primeiro momento: a degeneração dos ductos de Müller e, em seguida, a estabilização e o desenvolvimento dos ductos de Wolff, que se transformarão nos canais deferentes e suas estruturas anexas. Esses processos são decorrentes da ação do AMH em sinergia com a testosterona (Figura 2).<sup>(10)</sup> Nos embriões femininos (ovários), pela falta da produção de AMH e de testosterona, os ductos de Wolff entrarão em regressão e os ductos de Müller se desenvolverão, formando as trompas, o útero e a porção superior da vagina (Figura 2).<sup>(10)</sup>

Na genitália externa, também inicialmente indiferenciada, a testosterona produzida pelos testículos fetais



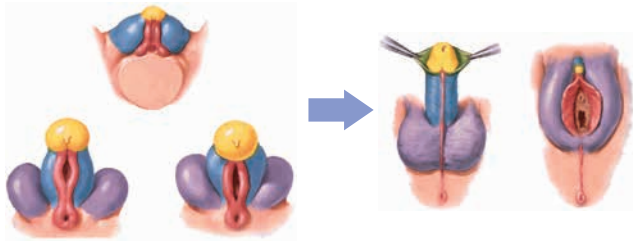
**Figura 2.** Embriogênese da genitália interna. Ductos de Wolf (vermelho) e ductos de Müller (azul) dando origem aos genitais internos masculinos e femininos, respectivamente<sup>(10)</sup>

**Fonte:** Netter FH. Reproductive system. Milton Park: Taylor & Francis; 1965. (Ciba Collection of Medical Illustrations; v. 2).<sup>(10)</sup>



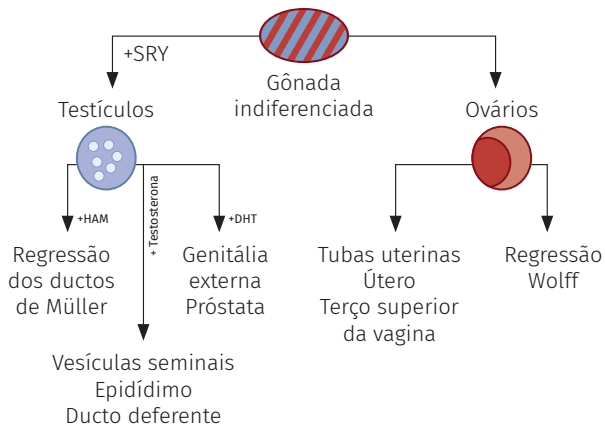
levará ao desenvolvimento dos genitais externos masculinos. Na ausência da testosterona, a genitália se diferenciará em padrão feminino (Figura 3).

A figura 4 corresponde a um resumo desse processo de diferenciação sexual.



**Figura 3.** Embriogênese da genitália externa a partir do seio urogenital

Fonte: Adaptada de Netter FH.<sup>(10)</sup>

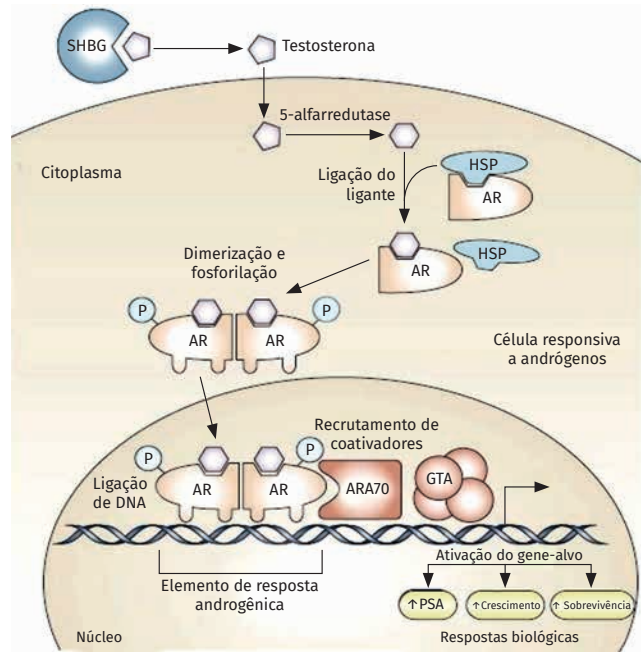


HAM: hormônio antimülleriano; DHT: di-hidrotestosterona.

**Figura 4.** Principais eventos que regulam a diferenciação e o desenvolvimento sexual normal

## MECANISMOS DE AÇÃO DOS ANDRÔGENIOS (TESTOSTERONA)

Durante a embriogênese, é fundamental a ação dos hormônios androgênicos, principalmente a testosterona. A testosterona age nas células do organismo humano através de seus receptores. O gene do receptor de androgênicos (AR) está localizado no braço longo do cromossomo X, na região Xq11-12. Um passo importante no mecanismo de ação da testosterona é a sua conversão, na célula-alvo, por ação da enzima 5- $\alpha$ -redutase 2 (5 $\alpha$ RE2), em di-hidrotestosterona (DHT), que é um androgênio mais potente, o que vai amplificar as suas ações.<sup>(11)</sup> A DHT vai se ligar ao receptor androgênico e esse complexo sofre dimerização antes de penetrar no núcleo da célula onde exercerá seu efeito (Figura 5).<sup>(11)</sup> A intensidade da conversão da testosterona em DHT varia de tecido para tecido, sendo muito forte no seio urogenital durante a embriogênese.



**Figura 5.** Mecanismo de ação da testosterona. A conversão da testosterona em DHT por ação da 5 $\alpha$ RE2 amplifica seu efeito nas células-alvo

Fonte: Adaptada de Feldman BJ, et al.<sup>(11)</sup>

Portanto, a diferenciação sexual intrauterina envolve uma série de processos de iniciação e regulamentação de numerosos genes, proteínas e hormônios. Esses conceitos iniciais são importantes para o entendimento dos DDS, pois as suas manifestações clínicas decorrem de falhas dos mecanismos genéticos da formação das gônadas (disgenesias) ou problemas na síntese ou na ação dos androgênicos, particularmente a testosterona, e do AMH, que são os “hormônios-chave” na diferenciação das genitálias interna e externa. Anormalidade em qualquer nível desses processos pode resultar no desenvolvimento de DDS.<sup>(12)</sup>

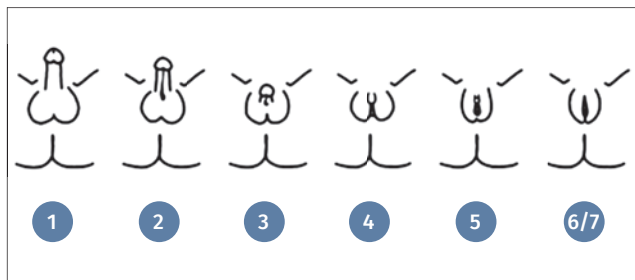
## DIAGNÓSTICO DOS DDS

Os indivíduos com DDS podem ser diagnosticados em diferentes fases da vida, desde o período neonatal, infância, adolescência até a idade adulta.<sup>(5)</sup> Ao nascimento e durante a infância, a criança com DDS pode apresentar genitália externa com aparência normal ou com graus variáveis de genitália atípica. As manifestações clínicas das DDS na adolescência incluem ausência ou desenvolvimento incompleto dos caracteres sexuais secundários, amenorreia primária ou sinais de virilização na puberdade. Nos adultos, as manifestações podem ser infertilidade ou aparecimento de tumores gonadais.<sup>(5,13)</sup>

Na história clínica, é importante verificar a consanguinidade entre os pais, condições semelhantes na família, cirurgia prévia na infância, morte inexplicada de familiares na infância e exposição materna aos androgênicos.

No exame físico, deve-se verificar, além do peso, estatura e pressão arterial, o desenvolvimento das mamas e pelos pubianos. O exame da genitália externa inclui realizar medidas do clitóris/pênis, averiguar se as gônadas ou massas são palpáveis, na região inguinal ou mesmo na região correspondente aos grandes lábios, observar o grau de hiperpigmentação e a presença de fusão das dobras labioescrotais, identificar o meato uretral e o introito vaginal e verificar se são orifícios distintos, e avaliar a existência de assimetria genital.<sup>(12,14,15)</sup> A avaliação do grau de virilização genital pode ser feita utilizando a escala de Prader (Figura 6).<sup>(12,16)</sup>

Os exames laboratoriais iniciais incluem o cariótipo a partir de células do sangue periférico, que permite verificar em que categoria o indivíduo com DDS está incluído. De acordo com o caso, pode-se ampliar a investigação genética para a detecção de marcadores do gene *SRY* utilizando a técnica de hibridização *in situ* por fluorescência (FISH) ou outras técnicas de biologia molecular, como a reação em cadeia da polimerase (PCR).<sup>(5)</sup> As dosagens de testosterona total, hormônio luteinizante (LH), hormônio folículo-estimulante (FSH), AMH e 17- $\alpha$ -hidroxiprogesterona e os exames de imagem, como ultrassom e/ou ressonância nuclear magnética (RNM), complementam a investigação diagnóstica. A vaginoscopia pode ser utilizada para avaliação das dimensões da vagina, e a laparoscopia pode ser útil na localização e realização de biópsia das gônadas, bem como na eventual exérese delas.<sup>(13)</sup>



**Figura 6.** Padrões de genitália externa encontrados em indivíduos com síndrome de insensibilidade androgênica, os quais vão desde o padrão de homem normal (1) até o padrão completamente feminino (6/7), variando entre estes últimos apenas na distribuição pilosa

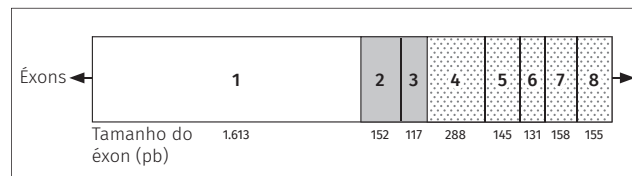
**Fonte:** Adaptada de Guerrero-Fernández J, et al.<sup>(12)</sup> Quigley CA, et al.<sup>(16)</sup>

## DISTÚRBIOS DA DIFERENCIAÇÃO SEXUAL EM PACIENTES COM LINHAGEM DE CÉLULAS XY

### SÍNDROME DE INSENSIBILIDADE AOS ANDROGÊNIOS (SIA)

A SIA foi descrita pela primeira vez por Morris, em 1953,<sup>(17)</sup> e é a causa mais comum dos DDS 46,XY. É um distúrbio genético recessivo ligado ao cromossomo X. Resulta de mutações no gene codificador do AR localizado no braço

longo do cromossomo X (Xq 12), determinando a perda da sua função, tornando os tecidos-alvo insensíveis à ação dos androgênios (Figura 7).<sup>(16,18)</sup>



**Figura 7.** Estrutura do gene do receptor androgênico mostrando os "pontos vulneráveis" onde podem ocorrer as mutações com maior frequência (áreas cinzas e pontilhadas)

**Fonte:** Adaptada de Quigley CA, et al.<sup>(16)</sup> Bertelloni S, et al.<sup>(18)</sup>

Se uma mãe não afetada é portadora desse gene mutado em um dos seus cromossomos X, o risco de transmitir esse distúrbio aos seus descendentes 46,XY é de 50%.<sup>(19,20)</sup> Esses indivíduos têm o gene *SRY* normal, o que determina a formação dos testículos. Assim, as células de Leydig secretam testosterona e as células de Sertoli sintetizam o AMH que promovem a regressão dos ductos de Müller. Portanto, a genitália interna é masculina, com ausência das tubas uterinas, do útero e do terço proximal da vagina.<sup>(21)</sup> Entretanto, o desenvolvimento da genitália externa, androgênio-dependente, sofrerá alterações no seu desenvolvimento, e o desfecho clínico vai depender do grau de insensibilidade androgênica, que varia de acordo com as mutações no gene do receptor androgênico e suas consequências.<sup>(16)</sup>

Conforme o grau de resistência aos androgênios, a SIA apresentar-se-á clinicamente sob três fenótipos, descritos a seguir: 1) forma completa, denominada síndrome de insensibilidade completa aos androgênios (SICA) ou síndrome de Morris, em que as pacientes apresentam um fenótipo feminino; 2) forma parcial, que tem um amplo espectro de fenótipos, do predominantemente feminino ao predominantemente masculino, a genitália externa pode ser ambígua ao nascimento, a hipospádia é um achado comum e frequentemente se desenvolve ginecomastia na puberdade; e 3) forma leve, em que os indivíduos são fenotipicamente do sexo masculino e podem apresentar infertilidade e/ou ginecomastia na vida adulta.<sup>(22,23)</sup>

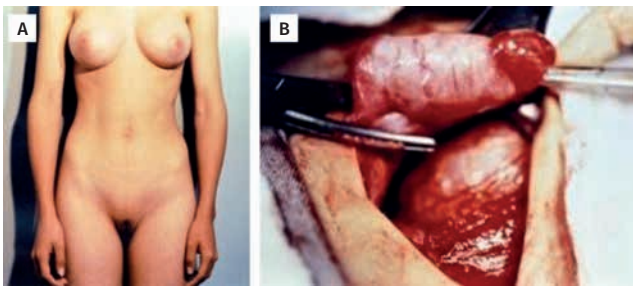
## QUADRO CLÍNICO DAS PACIENTES COM SIA

**Forma completa:** As pacientes com a forma completa (SICA) têm genitália externa feminina. Em geral, a forma completa não é percebida ao nascimento e as crianças são registradas como do sexo feminino. O diagnóstico é realizado na adolescência e na idade adulta, pela presença de amenorreia primária. Com relação aos caracteres sexuais secundários, as mamas são bem desenvolvidas, há ausência ou rarefação de pelos pubianos e/ou



axilares (Figura 8-A), a vagina é curta, em fundo cego, com ausências do terço proximal da vagina, do colo e corpo do útero e das trompas uterinas.<sup>(20)</sup>

Essas pacientes não apresentam acne ou outros sinais de ação androgênica. A estatura final, em geral, é acima da média para o sexo feminino, pelo fato de a regulação do crescimento estar relacionada com a presença do cromossomo Y, presente nessas pacientes.<sup>(24)</sup> Apresentam testículos, que podem estar localizados na região intra-abdominal (Figura 8-B), labial ou inguinal, e nesse caso pode simular uma hérnia. É bom lembrar que a presença de hérnia inguinal bilateral em uma criança do sexo feminino é rara e, quando presente, sempre deve-se fazer o diagnóstico diferencial com a SICA.<sup>(22)</sup>

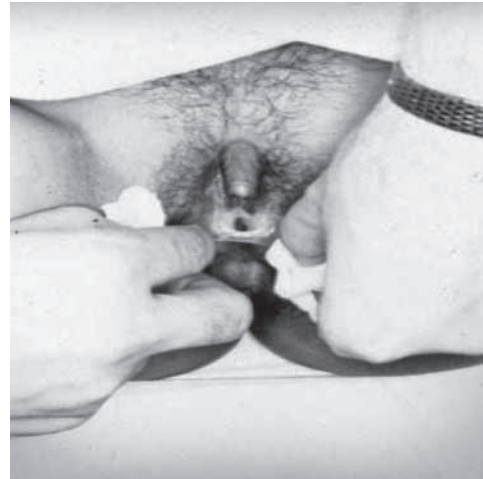


**Figura 8.** (A) Fenótipo de uma paciente de 17 anos de idade com síndrome de insensibilidade completa aos androgênios. Mamas bem desenvolvidas e ausência de pelos pubianos. (B) Presença de testículo localizado na região intra-abdominal

**Fonte:** Arquivo do Ambulatório de Ginecologia Endócrina do Departamento de Ginecologia e Obstetrícia da Faculdade de Ciências Médicas e Biológicas de Botucatu – Universidade Estadual Paulista (FMB-UNESP).

**Formas parciais (incompletas):** As formas parciais da SIA são observadas ao nascimento, com diferentes graus de ambiguidade genital. Pode apresentar desde um padrão fenotípico muito próximo do homem, com pequeno defeito na masculinização (como, por exemplo, uma hipospádia), passando por outros mais graves, como micropênis, hipospádia perineoescretal, escroto bífido ou criptorquidismo, pregas labioescretais, orifício perineal único normal, fusão labial posterior e clitoromegalia (Figura 9).

**Formas leves:** Nas formas leves da SIA, os indivíduos são fenotipicamente homens, aparentemente normais. Frequentemente não são diagnosticadas, pois as várias pequenas anormalidades que podem ocorrer nem sempre são percebidas pelo paciente ou pelo médico. Elas serão identificadas somente quando o homem afetado apresentar problemas de fertilidade. Fica um alerta para os infertileutas para, quando se depararem com um paciente oligozoospermico, com pilosidade reduzida, pensarem na possibilidade da SIA forma leve. Também se deve atentar, nesses casos, para ginecomastia e hipospádia com níveis séricos aumentados de LH e/ou testosterona normal ou elevada. Mas o diagnóstico é sempre concluído com o exame genético para mutações do gene do AR.<sup>(6)</sup>



**Figura 9.** Paciente com síndrome da insensibilidade androgênica forma parcial ou incompleta. Observar a presença de pelos pubianos, a hipertrofia de clitóris e o orifício perineal único

**Fonte:** Arquivo do Ambulatório de Ginecologia Endócrina do Setor de Reprodução Humana do Departamento de Ginecologia e Obstetrícia da Faculdade de Medicina de Ribeirão Preto da Universidade de São Paulo (FMRP-USP).

## DIAGNÓSTICO LABORATORIAL NA SÍNDROME DA INSENSIBILIDADE ANDROGÊNICA

Os exames laboratoriais das pacientes com SIA mostram testosterona total com valores que variam de 300 a 1.200 ng/dL, ou seja, compatíveis com a faixa de normalidade para o sexo masculino, o que, de certa forma, traduz a função hormonal testicular regular. As dosagens do LH estão acima dos valores de normalidade, devido ao fato de que a testosterona produzida pelos testículos não está fazendo o seu *feedback* negativo natural (insensibilidade aos androgênios) sobre as células do eixo hipotálamo-hipofíse. Já o FSH é usualmente normal,<sup>(20)</sup> considerando que o seu mecanismo de retrocontrole é feito principalmente pela inibina B em nível hipofisário. Entretanto, em algumas pacientes seus níveis podem estar elevados, e tal fato poderia ser explicado pelo aumento do GnRH hipotalâmico decorrente da insensibilidade à testosterona.

O AMH está elevado nas pacientes com essa síndrome na adolescência e na idade adulta.<sup>(12,25)</sup> O mecanismo para explicar essa elevação se baseia na falha do mecanismo de controle inibitório da testosterona sobre as células de Sertoli. Em indivíduos normais, durante a infância, os níveis de AMH ainda são elevados e os níveis de testosterona estão baixos. Após a puberdade, a testosterona produzida pelas células de Leydig se eleva e age sobre as células de Sertoli, inibindo a secreção de AMH. Por essa razão, os níveis de AMH em homens normais pós-adolescência e adultos são baixos. Nos casos de SIA, observam-se valores elevados de AMH na adolescência e na idade adulta, visto que os receptores de testosterona não são funcionais, com AMH extremamente elevado nas formas completas da síndrome. Nas

formas parciais, os valores elevados de testosterona inibem parcialmente o AMH, permanecendo, porém, ainda elevados quando comparados aos controles normais da mesma idade.<sup>(26-28)</sup>

A ultrassonografia pélvica/abdominal é o exame de primeira linha para a identificação das gônadas (ovários ausentes e presença de testículos) e para confirmar a ausência de útero e vagina proximal. Entretanto, a qualidade da informação fornecida pelo exame ultrassonográfico depende da experiência do avaliador e do equipamento utilizado.<sup>(7)</sup> A RNM com contraste está indicada em casos duvidosos ao ultrassom ou quando não conseguimos localizar as gônadas.<sup>(12)</sup> A RNM pode encontrar, por exemplo, os testículos que não desceram para a bolsa escrotal. A laparoscopia com biópsia gonadal é realizada quando o diagnóstico não está claro, ou mesmo nos casos em que não se visualizam as gônadas.<sup>(12)</sup> A análise do cariótipo 46,XY realizada no sangue periférico confirma o diagnóstico de SIA. A pesquisa de mutações do gene do receptor androgênio por técnicas de biologia molecular, apesar de muito importante para o diagnóstico, não é usada de rotina pelo alto custo e por ser realizada em centros especializados. No entanto, tem se tornado cada mais acessível.

## TRATAMENTO DA SIA

### FORMAS COMPLETAS (SICA)

O tratamento dessa condição consiste na remoção das gônadas após o desenvolvimento puberal completo, o que ocorre aproximadamente dos 18 aos 20 anos de idade. A gonadectomia está indicada, tendo em vista o risco de degeneração tumoral nessas gônadas, a partir da segunda década de vida. São descritos mais frequentemente hamartomas e adenomas das células de Sertoli, e a frequência de tumores malignos nos adultos é em torno de 5%-10%, aumentando até 30% nos pacientes com mais de 50 anos.<sup>(29)</sup>

O adiamento da gonadectomia até os 18-20 anos é muito importante, pois permite que ocorra o desenvolvimento puberal de forma natural, devido aos níveis de estradiol derivado da aromatização periférica da testosterona produzida pelos testículos,<sup>(20)</sup> mantendo mais adequadas as proporções corporais e o desenvolvimento de mamas. O risco de malignidade nessas gônadas antes da puberdade é pouco frequente, ocorrendo em apenas 0,8% dos casos.<sup>(30)</sup>

Após a gonadectomia, os sintomas vasomotores podem aparecer e às vezes costumam ser intensos. Portanto, é necessária a terapia de reposição hormonal (TRH), sendo indicada somente a terapia estrogênica (TE) de modo contínuo e, ocasionalmente, pode-se utilizar androgênios se a paciente apresentar ondas de calor e não melhorar com a TE. A associação com progestagênios não é necessária, uma vez que essas pacientes não têm útero.<sup>(20)</sup> Em algumas situações, a gonadectomia poderá ser indicada precocemente, por exemplo, caso

haja trauma ou risco de trauma, estando os testículos presentes no canal inguinal. Se a gonadectomia for realizada antes da puberdade, devemos iniciar com a TE, para a indução do desenvolvimento puberal, entre 9 e 11 anos de idade e aumentar a dose gradativamente a cada seis meses, por dois a três anos, para mimetizar o tempo normal da puberdade, até atingir a dose utilizada para adultos, de acordo com a resposta clínica. As baixas doses iniciais de estrogênios são recomendadas para evitar a aceleração da maturação óssea com fechamento precoce das epífises ósseas e conseqüente baixa estatura na vida adulta.<sup>(6,7)</sup> Existem várias opções de TE para indução da puberdade, conforme observado no quadro 2, mas esbarramos com um obstáculo, pois não temos disponíveis no mercado estrogênios em baixas doses. Entre os estrogênios, o 17- $\beta$ -estradiol, em adesivo ou gel, é a primeira opção, sendo recomendado por ser considerado o mais fisiológico, ao prevenir o metabolismo da primeira passagem hepática com menor efeito trombogênico, não alterar o perfil lipídico e ter menor interferência no fator de crescimento IGF-1,<sup>(31)</sup> além de ter melhor efeito na massa óssea.<sup>(32)</sup> A dose recomendada é de 6,25-12,5  $\mu$ g/dia,<sup>(33,34)</sup> com aumento progressivo a cada seis meses até a dose adulta, de 100 a 200  $\mu$ g/dia. A troca dos adesivos deve ser feita duas vezes por semana. Os adesivos têm a vantagem de ter a apresentação comercial de 25 e 50  $\mu$ g, que poderiam ser cortados em quatro a oito partes.<sup>(33)</sup> Os adesivos têm como desvantagem a possibilidade de irritação da pele no local da aplicação.

Quando não for possível o uso do 17- $\beta$ -estradiol transdérmico, uma alternativa seria utilizar o 17- $\beta$ -estradiol por via oral (VO), na dose inicial de 0,5 mg/dia e aumentá-la a cada seis a 12 meses até a dose adulta, de 2,0 a 4,0 mg/dia. Outra opção é o valerato de estradiol, um estrogênio sintético, por VO, que poderia ser utilizado para a indução da puberdade, na dose de 0,5 mg/dia, aumentada de maneira similar ao 17- $\beta$ -estradiol. O estrogênio equino conjugado (EEC), disponível em dose baixa de 0,3 mg, vem sendo cada vez menos utilizado.<sup>(18,34)</sup> Da mesma forma, sua dosagem vai progressivamente aumentando até 1,25 mg/dia. Na literatura nacional está publicada uma proposição da Comissão Nacional de Ginecologia Endócrina da Federação Brasileira das Associações de Ginecologia e Obstetrícia (Febrasgo) para indução do processo puberal em pacientes com insuficiência ovariana prematura e que pode ser adotada para essa finalidade em pacientes com DDS. No quadro 2, observam-se as diferentes opções e doses recomendadas para a TRH, do início do desenvolvimento puberal até a dose de adulto para pacientes com DDS.<sup>(35)</sup>

Após o desenvolvimento puberal completo ou após gonadectomia, a TE deve ser utilizada de modo contínuo. Apesar do uso da terapia hormonal, muitas pacientes com SICA referem diminuição do bem-estar psicológico e da satisfação sexual após a gonadectomia.<sup>(36)</sup> Acredita-se que essas pacientes com SICA necessitem de doses



**Quadro 2.** Diferentes opções de terapia de reposição hormonal, do início do desenvolvimento puberal até a dose de adulto, para pacientes com DDS

Droga	Estradiol TD µg/dia	Estradiol VO mg/dia	EEC mg/dia
Dose inicial	12,5	0,5	0,3
Aumento gradual a cada 6 meses	25, 50, 100	0,5; 1,0; 1,5	0,625
Dose para mulher adulta	100-200	2-4	1,25

TD: transdérmico; VO: via oral; EEC: estrogênio equino conjugado.

Fonte: Adaptado de Benetti-Pinto CL, et al. (35)

maiores de estrogênio do que a mulher na pós-menopausa.<sup>(37)</sup> Embora não exista consenso, a literatura sugere que a melhor opção terapêutica para essas pacientes é utilizar o 17-β-estradiol transdérmico adesivo na dose de 100-200 µg (trocar duas vezes por semana) ou na forma de gel na dose de 1 a 2 mg/dia. Também tem sido indicado o 17-β-estradiol ou o valerato de estradiol VO na dose de 2 a 4 mg/dia. Como outra opção, podemos utilizar o EEC na dose de 1,25 a 2,5 mg/dia.<sup>(18)</sup> Lembramos, entretanto, que a TE deve ser sempre realizada utilizando a dose efetiva para cada paciente, e o ajuste deve ser feito individualmente. Como as pacientes não têm útero, não há necessidade de complementação da TE com progestagênicos.

Se a paciente estiver motivada e/ou desejar iniciar a atividade sexual, a dilatação vaginal utilizando o método de Frank é a melhor opção. A neovaginoplastia raramente é necessária, pois essas pacientes normalmente apresentam a vagina com comprimento de 4 a 6 cm.<sup>(22)</sup> O método de Frank, descrito em 1938, consiste em dilatar e aprofundar a vagina curta por 10 a 30 minutos, de uma a três vezes ao dia, fazendo exercícios com o uso de molde vaginal rígido, aumentando gradual e progressivamente o seu tamanho. As pacientes devem ser orientadas de que, com o uso dos dilatadores, podem ocorrer dor, pequenos sangramentos e sintomas urinários. A frequência da dilatação tem mostrado ser mais eficaz que a duração. Anestésico local e/ou analgésico pode ser utilizado antes de se usar o dilatador, o que melhora a adesão ao tratamento. É importante que o uso adequado de dilatadores seja supervisionado pelo médico pelo menos uma vez por semana, durante os dois meses iniciais. A avaliação e o acompanhamento psicológico são importantes para a aceitação do uso de dilatadores e a expectativa quanto ao tratamento, pois para algumas pacientes, o uso dos dilatadores pode ter impacto emocional negativo.<sup>(38)</sup>

Embora essa decisão seja controvertida, 15% das pacientes com SICA preferem preservar as gônadas, mesmo após a puberdade,<sup>(39)</sup> alegando os seguintes motivos: não querem usar a terapia hormonal ou não desejam se submeter a cirurgia e têm conhecimento de que após a gonadectomia pode ocorrer a diminuição do bem-estar psicológico e da satisfação sexual.<sup>(36)</sup> Contra essa decisão, as pacientes devem ser informadas e alertadas de que essa síndrome está associada ao risco aumentado

de tumores de células germinativas dos testículos e de que, depois da puberdade, a prevalência de tumores malignos aumenta, variando de 1,5% a 14%.<sup>(40,41)</sup> Esse risco aumenta progressivamente com a idade, a localização dos testículos (criptorquidia), a predisposição genética e o efeito parácrino dos androgênios.<sup>(42)</sup> É mandatória a monitorização das gônadas a cada 12 meses com ultrassonografia e/ou RNM, mesmo nas pacientes adolescentes, até a realização da gonadectomia. Se a opção for de conservar as gônadas após a puberdade, há necessidade de confirmar a mutação do receptor androgênico por meio de técnicas de biologia molecular no sangue periférico e no tecido gonadal. O diagnóstico genético molecular permite analisar o potencial risco de malignidade.<sup>(43)</sup> É importante informar às pacientes que não existem dados suficientes na literatura médica para garantir essa conduta com segurança.

Enfim, a TE tem inúmeros benefícios, promove a indução, o desenvolvimento e a manutenção dos caracteres sexuais secundários, previne a atrofia vulvovaginal, melhora a função sexual, promove o bem-estar físico e psíquico-social, reforça a identidade de gênero e promove aquisição e manutenção da massa óssea, melhorando, assim, a qualidade de vida.<sup>(6,7)</sup> A TE pode ser continuada até aproximadamente os 50 anos de idade, quando devem ser discutidos com a paciente os riscos *versus* os benefícios de se estender o uso de estrogênio após essa idade.<sup>(44)</sup>

A SICA está associada à diminuição da densidade mineral óssea e ao aumento de osteoporose na idade adulta.<sup>(18,32,45)</sup> A baixa densidade mineral óssea pode ser devida à resistência dos receptores à ação dos androgênios no tecido ósseo e à deficiência estrogênica, entre outros fatores envolvidos, o que pode reduzir o pico de massa óssea. Essa perda de massa óssea pode ser maior em pacientes submetidas a gonadectomia.<sup>(18)</sup> Essa redução da densidade mineral óssea independe do estado gonadal e é maior na coluna lombar do que no colo do fêmur, sugerindo que a expressão dos receptores dos androgênios tem padrões diferentes entre o osso trabecular, presente principalmente na coluna lombar, e o osso cortical, que predomina no colo do fêmur. As pacientes com baixa densidade mineral óssea devem ser orientadas a realizar exercícios físicos de maneira regular e a aumentar a ingestão de cálcio e ser informadas da necessidade da exposição solar e/ou da reposição

de vitamina D, associada a TE, com o objetivo de melhorar a massa óssea.<sup>(18,23)</sup>

O diagnóstico diferencial da SICA é realizado com a agenesia dos ductos de Müller, conhecida como síndrome de Mayer-Rokitansky-Küster-Hauser, de etiologia ainda não esclarecida. Essa é caracterizada por ausência congênita de útero, cérvix e dois terços proximais da vagina em mulheres com cariótipo 46,XX e função ovariana normal. Apresenta dois subtipos: tipo I – ausência isolada de útero; tipo II – com malformações extragenitais. As malformações renais podem ser detectáveis em 20% a 40% e as malformações esqueléticas, em 15% a 20% dos casos.<sup>(46)</sup> Essas duas condições têm em comum a ausência de útero e a vagina em fundo cego, mas diferem, porque as pacientes com SICA apresentam ausência ou escassez de pelos pubianos e axilares, testículos presentes, cariótipo 46,XY e testosterona total muito alta, compatível com o sexo masculino, enquanto as pacientes com agenesia dos ductos de Müller têm pelos pubianos e axilares normais, valores de testosterona normais para o sexo feminino, cariótipo 46,XX e ovários presentes. Para as pacientes com SICA, o prognóstico reprodutivo, até o presente momento, é absolutamente fechado, e nos casos de agenesia dos ductos de Müller a fertilidade é possível com a utilização das técnicas de fertilização *in vitro* (FIV) e o uso de útero de substituição<sup>(21)</sup> ou transplante de útero.

## FORMAS INCOMPLETAS (SIA)

Na SIA, na forma incompleta ou parcial, o diagnóstico geralmente é suspeitado em recém-nascidos com genitália atípica e gônadas palpáveis. O grau de virilização da genitália externa está relacionado à função dos receptores androgênicos residuais e pode ser preditivo para a resposta dos androgênios na puberdade.<sup>(22)</sup> Em sua maioria, esses pacientes são criados como homens e frequentemente desenvolvem ginecomastia na puberdade.<sup>(22)</sup> Vale, entretanto, lembrar que as intervenções sobre as gônadas, conforme descrito anteriormente para as formas completas, também são aplicadas nas formas parciais por conta do risco de degeneração tumoral, que é maior do que na forma completa<sup>(47)</sup> e pode atingir até 50% se as gônadas não estiverem na bolsa escrotal.<sup>(30,48)</sup> Por conseguinte, pacientes com fenótipo masculino poderiam se submeter a orquidopexia até completarem a puberdade, com vigilância irrestrita das gônadas e reavaliação da decisão após essa etapa, sempre com a possibilidade de orquiectomia, devido aos riscos apontados. A terapia de reposição com testosterona para indução da puberdade masculina tem início entre 10 e 12 anos de idade. A opção é por injeção intramuscular de ésteres de testosterona de curta duração, embora haja outras opções como undecanato de testosterona VO. A dose inicial de testosterona de curta duração é de 25-50 mg/mês via intramuscular, com aumento de 50 mg adicionais a

cada 6-12 meses até atingir a dose de 100-150 mg/mês. As doses de adulto de 200-250 mg a cada 2-3 semanas (ésteres de testosterona de curta ação), de 1.000 mg a cada 10-14 semanas (ésteres de testosterona de longa ação) ou de 50-100 mg para testosterona gel ou outra preparação transdérmica aplicada topicamente são efetivas em manter as características sexuais secundárias masculinas.<sup>(7)</sup> As pacientes com fenótipo feminino devem se submeter a gonadectomia bilateral.<sup>(49)</sup> Uma vez realizada a gonadectomia, devem ser tomadas as medidas corretivas de reposição hormonal para o tempo da puberdade.

As formas de insensibilidade parcial com ambiguidade genital são de condução mais complexa e requerem a intervenção de uma equipe multidisciplinar e multiprofissional para a definição do sexo fenotípico definitivo; esse assunto será abordado ao final deste texto.

**Formas leves** – Como dito anteriormente, as formas leves da SIA, muitas vezes, passam despercebidas ao longo da puberdade e adolescência e, frequentemente, são diagnosticados em indivíduos adultos, fenotipicamente masculinos, com clínica de infertilidade e/ou pilosidade diminuída. Quanto aos aspectos psicológicos, esses pacientes se identificam como do sexo masculino, não havendo necessidade de intervenções sobre os órgãos genitais. Do ponto de vista reprodutivo, o prognóstico é ruim. O trabalho de Müller,<sup>(50)</sup> de 1984, demonstrou que as células germinativas podem ser encontradas em número normal em crianças com SIA somente até os 5 anos de idade, mas, a partir dos 7 anos, elas estão ausentes ou presentes apenas em pequenos focos. Em adultos com a forma completa e incompleta (média de idade de 27 anos), a presença de células germinativas foi descrita em pequeno número em cerca de 28% dos pacientes, particularmente naqueles mais jovens, até os 19 anos. Após os 30 anos, nenhum paciente apresentava células germinativas, e os autores concluíram que há uma progressiva redução dessas células com a idade, até o seu completo desaparecimento.<sup>(29)</sup> Os riscos de degeneração tumoral nessas gônadas estão presentes e valem as mesmas observações descritas anteriormente.

## DISGENESIA GONADAL XY

Disgenesia gonadal é o termo utilizado para um tipo específico de DDS caracterizado pela formação incompleta ou defeituosa da gônada (ovário ou testículo) devido às anomalias estruturais ou numéricas dos cromossomos sexuais ou mutações nos genes envolvidos no desenvolvimento gonadal. As gônadas disgenéticas são caracterizadas por graus variáveis de imaturidade ou disfunção. Neste texto vamos tratar apenas das pacientes com disgenesia gonadal com linhagem celular 46,XY. A disgenesia gonadal com cromossomo Y presente pode se classificar em formas completas (DGC) ou parciais (DGP), dependendo da morfologia da gônada.



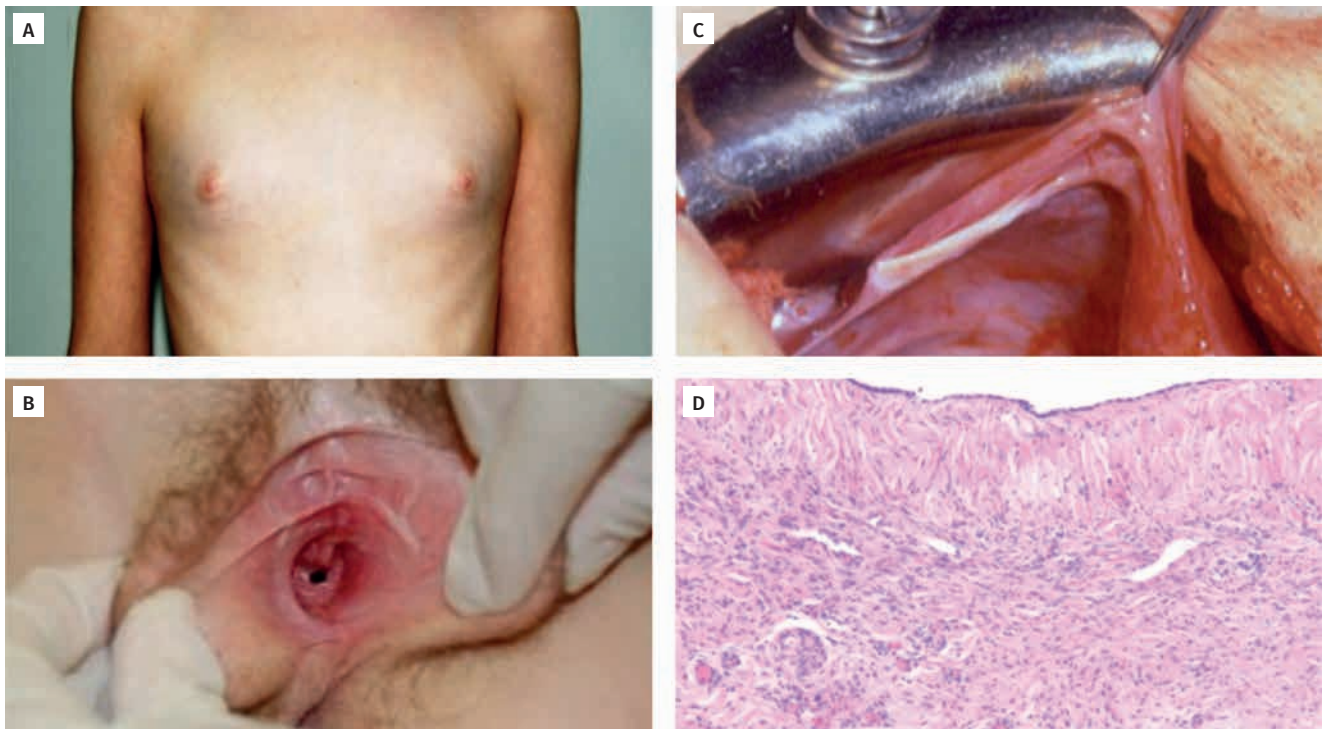
## DISGENESIA GONADAL XY FORMA COMPLETA (DISGENESIA GONADAL PURA XY)

Na forma completa, descrita em 1955 e conhecida como síndrome de Swyer, não há desenvolvimento gonadal (disgenesia gonadal bilateral). A sua etiologia mais importante é a mutação do gene *SRY*, mas já foram descritas mutações em outros genes relacionados com o desenvolvimento gonadal, com destaque para os genes *SOX9*, *DAX1*, *SF1* e *DMRT1*. Devido a isso, o padrão de herança nesses casos é bem diversificado, o que torna importante a investigação de outros casos na família. Diferentemente do que ocorre com a SIA, não há desenvolvimento de testículo, mas, sim, a formação de uma gônada disgenética (também conhecida como gônada em fita ou *streak*) em que há ausência dos túbulos seminíferos. Não há células de Sertoli ou de Leydig, predominando o tecido conjuntivo, portanto não produzindo testosterona nem AMH. A falta na produção do AMH resulta no desenvolvimento dos ductos de Müller, com formação do útero (corpo e colo), das tubas uterinas e da porção superior da vagina. A falta de testosterona induz à formação de genitália externa feminina (vulva e porção inferior da vagina).<sup>(51)</sup>

As características clínicas das pacientes com disgenesia gonadal completa 46,XY são a amenorreia primária e a estatura normal, acima da média para os padrões femininos, devido à presença de genes envolvidos com

o crescimento estatural localizados no cromossomo Y.<sup>(52)</sup> Pela falta da gônada funcional, o processo puberal não ocorre, levando ao hipodesenvolvimento dos caracteres sexuais secundários. O fenótipo é feminino, com mamas, genitália externa, quadril e pélvis hipodesenvolvidos (Figura 10). As gônadas são em fita, o útero é pequeno (Figura 10), as tubas uterinas são finas e a vagina é normal.<sup>(19)</sup> O exame histopatológico dessa gônada disgenética mostra um epitélio de revestimento cuboide simples. O estroma subjacente é fibroso indiferenciado, composto de células fusiformes dispostas em paralelo ou padrão estoriforme (aspecto de redemoinho) (Figura 10).<sup>(51)</sup>

As mulheres com disgenesia gonadal completa 46,XY são propensas a ter osteoporose e têm risco aumentado entre 15% e 35% de desenvolver gonadoblastoma ou disgerminoma. Esse risco aumenta com a idade.<sup>(1)</sup> O disgerminoma pode estar associado ao gonadoblastoma em 50% dos casos, e em 15% das vezes pode ser bilateral, sendo mais frequente na segunda década de vida. Segundo a literatura, eles são tumores que necessitam da presença de fragmentos ou de genes ainda funcionantes do cromossomo Y para se desenvolver.<sup>(53)</sup> Os achados laboratoriais mostram LH e FSH aumentados (maior que 30 mUI/mL) e testosterona total baixa ou nos limites inferiores da normalidade para o sexo feminino. A dosagem do AMH e do estradiol apresentam valores baixos. O cariótipo é 46,XY. A ultrassonografia pélvica e a RNM são exames importantes para avaliar as gônadas,



**Figura 10.** Fotos de uma paciente de 19 anos com disgenesia gonadal completa 46,XY. (A) Mamas e (B) genitália externa hipodesenvolvidas. (C) Visão intraoperatória da gônada em fita. (D) Corte histológico da gônada em fita

**Fonte:** Arquivo do Ambulatório de Ginecologia Endócrina do Departamento de Ginecologia e Obstetrícia da Faculdade de Ciências Médicas e Biológicas de Botucatu – Universidade Estadual Paulista (FMB-UNESP).

embora nem sempre seja fácil a sua visualização. A falta de detecção das gônadas em exames de imagem não implica a sua ausência.<sup>(12)</sup>

O tratamento consiste na realização de gonadectomia profilática assim que o diagnóstico é feito, devido ao alto risco de degeneração tumoral dessas gônadas disgenéticas.<sup>(19,51)</sup> Quando há, no exame por imagem, suspeita de massa gonadal, recomenda-se a dosagem de marcadores tumorais como a alfafetoproteína (AFP), a desidrogenase láctica (LDH) e a  $\beta$ -gonadotrofina coriônica ( $\beta$ hCG) antes do procedimento cirúrgico, sendo preferencial nesses casos a laparotomia em vez da laparoscopia.<sup>(54)</sup>

Após a gonadectomia, é necessária a TRH, para a indução, o desenvolvimento e a manutenção dos caracteres sexuais secundários. As diferentes opções e doses da TE seguem as mesmas diretrizes daquelas descritas anteriormente, que podem ser observadas no quadro 2. Iniciar a TRH entre 9 e 11 anos de idade, com baixas doses de estrogênio, de um quarto a um sexto da dose de adulto, e aumentar gradativamente a cada seis meses de acordo com a resposta clínica. Uma vez que essas pacientes têm útero, após dois a três anos de uso de estrogênio isolado, ou na ocorrência de sangramento vaginal, deve-se associar progestagênio por 12 a 14 dias/mês para a proteção endometrial e a indução de sangramento mensal. Os esquemas preconizados para o regime cíclico são progesterona micronizada 100-200 mg/dia VO, didrogesterona 10 mg/dia VO e acetato de medroxiprogesterona 10 mg/dia VO.<sup>(7,35)</sup> Para regimes contínuos, sugere-se uso por VO de progesterona micronizada 100 mg/dia, didrogesterona 5 mg/dia ou acetato de noretisterona 1 mg/dia. Os contraceptivos orais combinados com 30 g de etinilestradiol podem ser utilizados de forma contínua.<sup>(35)</sup>

O diagnóstico diferencial é realizado com a disgenesia gonadal completa 46,XX (disgenesia gonadal pura XX). Nela, o quadro clínico é semelhante, com amenorrea primária, ausência de caracteres sexuais secundários, estatura normal, fenótipo e genitália externa feminina e presença de estruturas müllerianas. Os exames laboratoriais mostram estradiol, AMH e testosterona baixos ou nos limites inferiores da normalidade para o sexo feminino e gonadotrofinas elevadas. As gônadas são em fita e, a princípio, não há indicação de gonadectomia, considerando, como dito acima, que a degeneração tumoral em gônadas disgenéticas está condicionada à presença de fragmentos ou de genes ainda funcionantes do cromossomo Y. Entretanto, a monitorização anual das gônadas por ultrassonografia deve ainda ser considerada obrigatória pela possibilidade de detecção de neoplasia maligna,<sup>(55)</sup> pois a ausência de cromossomo ou fragmentos de Y em cariótipos convencionais não elimina a possibilidade de mosaïcismo com a presença de Y em outros tecidos, incluindo as gônadas ou translocação de fragmentos do Y em outros cromossomos.<sup>(56,57)</sup> O ideal seria realizar a pesquisa do cromossomo Y ou de seus

fragmentos pelas técnicas de biologia molecular para nortear ou não a realização de gonadectomia.<sup>(12)</sup>

Tanto na disgenesia gonadal pura 46,XY quanto na 46,XX, a presença de estruturas müllerianas permite que a gravidez seja possível com a ovodociação e a FIV.<sup>(21,58,59)</sup>

## DISGENESIA GONADAL 46,XY FORMA PARCIAL (DGP) X DISGENESIA GONADAL MISTA (DGM)

A disgenesia gonadal parcial (DGP) é caracterizada pela presença do cariótipo 46,XY, em indivíduos com diferenciação testicular parcial (testículos disgenéticos), na ausência de sinais clínicos de síndrome de Turner.<sup>(60)</sup> Na forma parcial, há a formação incompleta do testículo, e o grau de masculinização da genitália externa vai depender da intensidade da função testicular. Os indivíduos apresentam graus variados de ambiguidade genital, desde um fenótipo majoritariamente feminino até um fenótipo quase que exclusivamente masculino<sup>(61)</sup> (Figura 11). A histologia das gônadas pode revelar testículo disgenético bilateralmente ou uma fita (*streaks*) e um testículo disgenético contralateral<sup>(27)</sup> ou uma fita e um testículo com aparência normal.

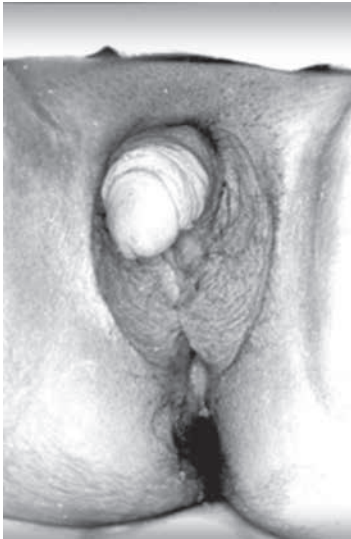Há muita controvérsia com relação à diferenciação entre a DGP e a disgenesia gonadal mista (DGM). De maneira geral, o termo DGP tem sido usado para descrever indivíduos com diferenciação testicular incompleta com cariótipo 46,XY, ao passo que na DGM os indivíduos teriam o cariótipo 45,X/46,XY (mais comum), além de outras formas de mosaïcismo envolvendo o cromossomo Y. Historicamente, os indivíduos com DGM têm sido caracterizados por apresentar assimetria na histologia das gônadas, como, por exemplo, um testículo disgenético de um lado e gônada em fita do outro lado, independentemente do cariótipo. Já o termo DGP tem sido usado para descrever indivíduos com testículos disgenéticos bilateralmente.

Desde o *Consensus Statement on DSD*, em 2006,<sup>(2)</sup> o termo DGP tem sido aplicado aos pacientes 46,XY que apresentam diferenciação testicular incompleta, e o termo DGM tem sido usado para aqueles que têm um mosaïcismo com uma linhagem de células 45,X e outra com cromossomo Y, sem considerar a histologia gonadal, sendo a classificação baseada na constituição do cariótipo.<sup>(2)</sup>

Do ponto de vista clínico, as diferenças entre DGP e DGM não são muito bem definidas. Quando comparadas as duas formas, foram encontradas similaridades nos diversos graus de androgenização da genitália externa, nas características das gônadas e nas funções hormonais, e a principal diferença encontrada entre a DGP e a DGM foi a estatura.<sup>(61)</sup> Os indivíduos com a linhagem 45,X tendem a apresentar mais tendência ao fenótipo feminino, presença de útero em maior frequência e menor estatura.<sup>(61)</sup>

Apesar de vários estudos utilizarem a classificação baseada nos critérios histológicos das gônadas, alguns





**Figura 11.** Genitália externa de paciente com disgenesia gonadal mista, virilizada depois do processo puberal

**Fonte:** Arquivo do Ambulatório de Ginecologia Endócrina do Setor de Reprodução Humana do Departamento de Ginecologia e Obstetrícia da Faculdade de Medicina de Ribeirão Preto da Universidade de São Paulo (FMRP-USP).

resultados não corroboram essa proposição, pois não têm sido encontradas diferenças na proporção de gônadas em fita e de testículo contralateral ou testículos bilateralmente, assim como diferenças histológicas entre os indivíduos DGP *versus* DGM, sugerindo os autores que os critérios para diferenciá-los deveria se basear no cariótipo, e não no quadro histológico.<sup>(61)</sup> Portanto, os dados da literatura sugerem que, sempre que haja algum grau de diferenciação testicular, ela pode levar ao aparecimento de ambiguidade genital, em indivíduos 46,XY ou 45,X/46,XY.

As estruturas müllerianas vão estar desde ausentes até completamente desenvolvidas, dependendo do grau de disgenesia testicular,<sup>(57,62)</sup> pois a sua involução ou o seu desenvolvimento depende dos hormônios testiculares. Os níveis de testosterona e AMH estão geralmente diminuídos,<sup>(55)</sup> e as dosagens de LH e FSH podem estar aumentadas se a gônada não é funcionante.<sup>(55)</sup>

Algumas alterações somáticas encontradas na síndrome de Turner, particularmente nos indivíduos 45,X/46,XY, podem estar presentes, além de outras descritas na literatura, como displasia óssea, tumor de Wilms, deficiência intelectual (rara) e outras.<sup>(62)</sup>

Indivíduos com DGP têm risco aumentado para o desenvolvimento de tumores nas gônadas disgenéticas, especialmente quando não estão na bolsa escrotal,<sup>(60)</sup> portanto valem as mesmas recomendações para vigilância na abordagem desse problema. Na DGP, a decisão e o *timing* para a retirada dos testículos vão depender do grau de virilização dos genitais externos e da identificação sexual do(a) paciente.

Para as pacientes com pequeno grau de virilização da genitália e com identificação sexual feminina, está indi-

cada a gonadectomia, tão logo seja feito o diagnóstico. Quando o grau de virilização é pequeno, mas a identificação sexual é imprecisa ou masculina, a decisão sobre a gonadectomia pode variar e vai depender das características da gônada para a tomada de decisão: se houver alterações à palpação ou nos exames por imagem e localização (se criptorquídico, canal inguinal ou na bolsa escrotal). Ao menor sinal de anormalidade, deve-se considerar a possibilidade de gonadectomia.

Em geral, homens com DGP, fenotipicamente normais, com cariótipo 46,XY, podem não ter o diagnóstico até apresentarem, na vida adulta, infertilidade por produção de esperma reduzida, decorrente do testículo disgenético. Nos casos em que o indivíduo se apresenta com fenótipo ligeiramente subvirilizado ou completamente masculino, a decisão de retirada das gônadas deve ser expectante, com acompanhamento anual; se qualquer alteração for observada nas gônadas, estas deverão ser biopsiadas.<sup>(54)</sup>

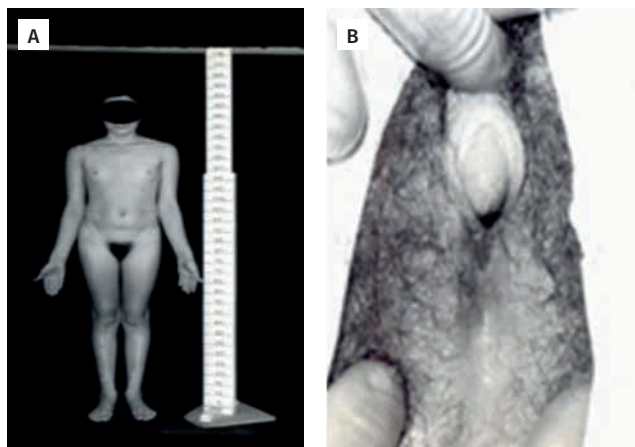
## DEFICIÊNCIA DA 5- $\alpha$ -REDUTASE 2

Vimos no início deste artigo (Figura 5) a importância da conversão da testosterona em DHT, pela ação da enzima 5 $\alpha$ RE2, para a diferenciação da genitália externa masculina. A deficiência da 5 $\alpha$ RE2 é um distúrbio com padrão de herança autossômico recessivo, causado pela mutação do gene *SRD5A2*, que codifica a 5 $\alpha$ RE2 e está situado no braço curto do cromossomo 2. Os pacientes têm cariótipo 46,XY.<sup>(63)</sup>

A resultante dessa afecção é que a produção de DHT no tecido-alvo será baixa, de forma que a criança apresentará graus variáveis de masculinização da genitália externa e seu fenótipo poderá variar desde estruturas femininas quase normais (Figura 12-A) até um fenótipo masculino com genitália ambígua ao nascimento. Pode haver micropênis (Figura 12-B), hipoplasia da próstata e testículos com espermatogênese normal ou reduzida, rarefação de pelos faciais e no corpo, sem acne ou alopecia temporal masculina. Os testículos estão usualmente localizados na região inguinal. Desenvolvem-se normalmente os ductos de Wolff, pois o desenvolvimento deles é dependente do AMH e da testosterona, que está presente em altas concentrações.<sup>(64,65)</sup>

Durante o processo puberal, os pacientes exibem virilização, sem o desenvolvimento de mamas, e essas mudanças frequentemente são acompanhadas de mudanças da identidade de mulheres para homens. Por essa razão, o diagnóstico deve ser feito o mais precocemente possível, antes de qualquer intervenção cirúrgica, para a identificação de gênero.

O diagnóstico diferencial deve ser feito com a SIA e inclui avaliação bioquímica e análise genética. O princípio da avaliação bioquímica é a relação entre testosterona e DHT (T/DHT), após um estímulo com hCG (gonadotrofina coriônica humana), que tem ação similar à do LH. As crianças portadoras da afecção mostrarão



**Figura 12. (A) Paciente com deficiência da 5- $\alpha$ -redutase 2. (B) Detalhe da genitália externa**

**Fonte:** Arquivo do Ambulatório de Ginecologia Endócrina do Setor de Reprodução Humana do Departamento de Ginecologia e Obstetrícia da Faculdade de Medicina de Ribeirão Preto da Universidade de São Paulo (FMRP-USP)

aumento dessa relação T/DHT após a administração de hCG. A administração de hCG pode ser feita em uma única vez, na dose de 5.000 UI intramuscular, com coleta de sangue para dosagem de T e DHT antes e três dias após a injeção, ou em sete doses de 1.200 UI, administradas em dias alternados, com coleta de sangue no dia zero (pré-injeção), no dia da quarta injeção e um dia após a última injeção. Os testes dão resultados similares, porém no teste prolongado os valores da relação T/DHT são mais elevados e a discriminação fica mais evidente. Nos indivíduos normais (controle), a relação T/DHT (ambos os hormônios medidos em nmol/L) chega até o valor 11. No grupo de pacientes, os valores são bem mais elevados, mas há grande variabilidade nos dois grupos, o que pode dificultar a interpretação dos resultados. A crítica que se faz ao teste é de que o diagnóstico não poderá ser descartado se a relação T/DHT não for elevada o suficiente, tendo em vista uma série de fatores que poderiam interferir, principalmente o fato de que a deficiência pode ser parcial e nesses casos o teste não teria utilidade. As publicações sobre o teste têm casuística pequena devido à raridade da doença.<sup>(65,66)</sup> A alternativa seria a quantificação da atividade da 5- $\alpha$ -redutase em cultura de fibroblastos de pele da região genital, que, apesar de mais específica, é de alto custo e de difícil realização.

A dosagem do AMH tem sido indicada como auxiliar no diagnóstico diferencial de pacientes com ambiguidade genital, sendo encontrados valores elevados nos casos de insensibilidade androgênica, em especial nas formas completas. Já em relação à deficiência de 5 $\alpha$ RE2, têm sido relatados estudos nos quais os pacientes com essa doença apresentaram valores de AMH abaixo da média.<sup>(67)</sup>

O diagnóstico da deficiência da 5 $\alpha$ RE2 somente é confirmado com a identificação da alteração molecular

no gene específico. A análise genética envolve o gene *SRD5A2*, que codifica a 5 $\alpha$ RE2 e para o qual já são descritas pelo menos 90 mutações. A severidade das manifestações clínicas vai depender do grau de perda da atividade da enzima devido à mutação.<sup>(62)</sup> Em metade das vezes a perda da atividade é total e no restante o gene produz uma enzima com baixa atividade biológica.<sup>(63,64)</sup>

A conduta nessas pacientes é complexa e envolve equipe interdisciplinar devido ao fato de inicialmente serem atribuídas como do sexo feminino e mais tarde submetidas a mudança de identidade de gênero (masculino), pela virilização na puberdade. Recomenda-se atribuição do sexo masculino, apesar da aparência genital quase feminina, pois não há necessidade de reposição hormonal, e pela alta probabilidade de identificação posteriormente com o gênero masculino. A fertilidade é possível com técnicas de reprodução assistida.<sup>(64)</sup>

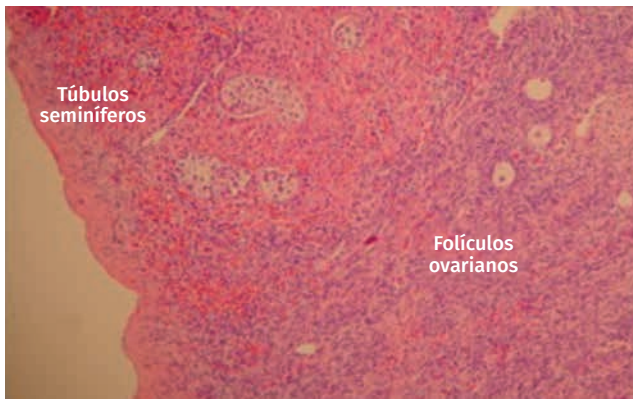
Ao contrário dos outros grupos descritos anteriormente, a incidência de tumores nos testículos não tem sido relatada. A densidade mineral óssea nesses indivíduos é normal.

## DISTÚRBO DO DESENVOLVIMENTO SEXUAL OVOTESTICULAR OU HERMAFRODITISMO VERDADEIRO

O DDS ovotesticular ou hermafroditismo verdadeiro é uma condição rara em grande parte do mundo, mas é frequente na África do Sul.<sup>(68)</sup> É definida pela presença simultânea de tecidos ovariano (folículos) e testicular (túbulos seminíferos) no mesmo indivíduo. Quando os dois tecidos estão presentes na mesma gônada, ela é chamada de ovotestis. Podemos observar ovotestis bilateral e ovotestis unilateral com ovário ou testículo do outro lado e, por fim, pode ocorrer ovário de um lado e testículo do outro.<sup>(69)</sup> Para o diagnóstico dessa condição, é necessária a comprovação histopatológica da presença de estruturas testicular e ovariana (Figura 13). O cariótipo, na maioria das vezes, é 46,XX (80% dos casos), mas pode ser 46,XY ou quimerismo 46,XX/46,XY, o que explicaria a presença de testículo nesses outros casos.<sup>(68,70)</sup>

Na ausência do cromossomo Y, não se esperaria a diferenciação da gônada em testículo. Nos pacientes 46,XX com testículo ou ovotestis, o gene *SRY* pode estar presente, translocado em um cromossomo X ou, mais raramente, em um autossomo, e pode variar de 10% a 33% dos pacientes, sendo menos frequente quando pesquisados em células sanguíneas de indivíduos 46,XX com ovotestis e genitália ambígua, ou estar até 100% presente em células sanguíneas em indivíduos 46,XX completamente masculinizados. Também tem alta prevalência quando pesquisado no tecido gonadal (ovotesticular), pois uma linhagem celular pode estar albergada naquele tecido.<sup>(71)</sup>

Nos casos *SRY*-negativos, tem sido descrita a possibilidade de mutação ou variações nos genes estratégicos envolvidos no equilíbrio para a diferenciação da gônada



**Figura 13.** DDS ovotesticular. Histopatologia de ovotestis (tecido ovariano – folículos – e testicular – túbulos seminíferos – na mesma gônada)

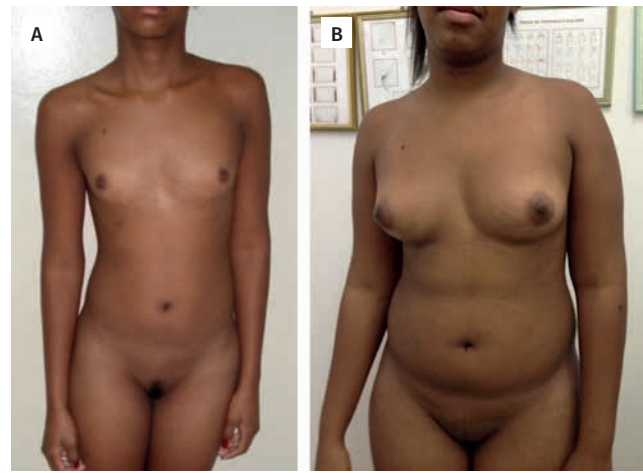**Fonte:** Arquivo do Ambulatório de Ginecologia Endócrina do Departamento de Ginecologia e Obstetria da Faculdade de Ciências Médicas e Biológicas de Botucatu – Universidade Estadual Paulista (FMB-UNESP).

primitiva em testículo ou ovário, resultando na formação de ambos os tipos de gônadas.<sup>(9,72)</sup>

Em indivíduos *SRY*-positivos, há a diferenciação em testículo. Em indivíduos *SRY*-negativos, o desenvolvimento testicular pode ser o resultado de uma superexpressão dos fatores pró-testiculares (por exemplo: *SOX9*, *SOX3*, *SOX10*, *FGF9*, *DMRT1*) ou devido a mutações inativadoras dos fatores pró-ovarianos (por exemplo: *RSPO1*, *WNT4*, *FOXL2*) ou ainda à presença de fatores que poderiam favorecer o balanço gênico a favor da “via ovariana” (*WT1*, *SF1*, *COUP-TF2*).<sup>(9)</sup>

O ovotestis é o achado histopatológico mais frequente, seguido de ovário, comumente localizado à esquerda, e testículo, à direita.<sup>(68)</sup> As pacientes com DDS ovotesticular podem apresentar ampla variabilidade clínica, com história de ambiguidade genital, que é o mais frequente, às vezes gônadas palpáveis, assimétricas e na região labioescrotal e ginecomastia. Embora menos comum, pode ocorrer a virilização durante o processo puberal (hipertrofia do clitóris, voz grave, aumento da massa muscular) (Figura 14-A), decorrente da resposta testicular ao estímulo gonadotrófico. O grau de masculinização vai depender da quantidade de testosterona produzida pela massa de tecido testicular presente nas gônadas, e isso terá impacto no quadro clínico.

Não raro os fenótipos são de homens ou mulheres normais, sendo o achado fortuito durante a investigação de problemas reprodutivos. Nesses casos, a quantidade de tecido ovariano ou testicular presente pode ser tão reduzida em um indivíduo a ponto de não provocar qualquer alteração fenotípica. Útero, trompas e vagina estão presentes em 90% dos casos, principalmente se a paciente apresenta ovotestis bilateral ou ovário unilateral. Os valores da testosterona total podem estar diminuídos, normais ou aumentados para o sexo feminino. O risco de malignização das gônadas é menor em relação a outras DDS.<sup>(48)</sup>



**Figura 14.** (A) Adolescente de 12 anos de idade com DDS ovotesticular, quando do diagnóstico. (B) Aos 15 anos de idade, três anos após a gonadectomia e em uso de terapia de reposição hormonal

**Fonte:** Arquivo do Ambulatório de Ginecologia Endócrina do Departamento de Ginecologia e Obstetria da Faculdade de Ciências Médicas e Biológicas de Botucatu – Universidade Estadual Paulista (FMB-UNESP).

O tratamento é realizado de acordo com o caso e as características das gônadas e consiste em gonadectomia ou, se for possível, a preservação do ovário, com acompanhamento periódico e rigoroso pela ultrassonografia. São relatados vários casos de gravidez em pacientes hermafroditas verdadeiros,<sup>(73)</sup> pois o tecido ovariano possui células germinativas, enquanto o tecido testicular pós-puberal se assemelha aos testículos dos casos de síndrome de Klinefelter. Se a opção for pelo sexo feminino e a decisão for pela gonadectomia bilateral, principalmente nos casos com a presença de cromossomo Y, ou *SRY*-positivo, deve-se fazer a TRH, inicialmente com estrogênio e, após dois a três anos, com estrogênio associado a progestagênio (Figura 14-B), conforme descrito anteriormente.

## ABORDAGEM DAS PACIENTES XY COM GENITÁLIA AMBÍGUA

Ao longo deste texto foram abordados os diversos aspectos clínicos, genéticos e hormonais dos casos mais frequentes de DDS em pacientes com cariótipo contendo uma linhagem 46,XY. Para o diagnóstico, são necessários história clínica e antecedentes familiares, exame físico e dosagens hormonais e é indispensável o exame citogenético. Reconhecemos que, para um diagnóstico mais acurado, algumas vezes é necessária a realização do estudo citogenético e molecular não só no sangue periférico, mas também no tecido gonadal, devido à possibilidade de mosaïcismo/quimerismo e de modificações epigenéticas relacionadas a mudanças de tecidos específicos.<sup>(5)</sup> Evidentemente essas metodologias não estão ao alcance das rotinas do clínico no seu dia a dia e são possíveis apenas em serviços e laboratórios



especializados e, muitas vezes, em caráter investigativo, vinculados a projetos de pesquisa. O diagnóstico de diferenciação das principais causas de DDS 46,XY e 46,XX é mostrado no quadro 3.

## INTERVENÇÕES SOBRE AS GÔNADAS

Para cada situação clínica, foram apontados critérios para indicação de condutas sobre as gônadas; algumas mais expectantes, outras com intervenções cirúrgicas mais conservadoras ou então cirurgias mais mutiladoras como a gonadectomia. As intervenções sobre as gônadas devem levar em conta principalmente os riscos de degeneração tumoral, que são diferentes em cada situação. Existem critérios de riscos sugeridos por alguns autores nessa avaliação para a tomada de decisão com relação à gonadectomia em indivíduos XY.

De acordo com a literatura, são considerados critérios de baixo risco: fenótipo masculino completamente virilizado, gônadas posicionadas na bolsa escrotal com aparência normal, gônadas em fita, ovários, testículo ou gônada disgenética, com marcador tumoral de células germinativas embrionárias OCT  $\frac{3}{4}$ \* (*octamer-binding transcription factor*) negativo; risco médio: subvirilização moderada, gônada inguinal e testículo disgenético com OCT  $\frac{3}{4}$ \* positivo com risco intermediário; risco elevado: genitália ambígua, gônada abdominal, tecido gonadal indiferenciado e testículo disgenético com OCT  $\frac{3}{4}$ \* positivo de alto risco.<sup>(54,74)</sup>

O OCT  $\frac{3}{4}$  é um anticorpo monoclonal, marcador tumoral recomendado para a detecção de antígenos específicos em tecidos normais ou neoplásicos, particularmente os tumores de células germinativas, como o seminoma/disgerminoma/germinoma e o carcinoma embrionário. É utilizado como um método complementar aos estudos histopatológicos convencionais.

Além dos critérios de riscos de degeneração tumoral que reputamos de importância primordial, outros pontos relevantes em relação ao papel das gônadas que merecem ser considerados na tomada de decisão são: 1) o papel das secreções gonadais no desenvolvimento somático e esquelético do indivíduo, 2) o papel dos hormônios sexuais sobre o fenótipo, aqui considerada não só a genitália, mas também os caracteres sexuais secundários, 3) o futuro reprodutivo e sexual e 4) o suporte psicológico e psiquiátrico com educação individual e informação detalhada sobre sua condição.<sup>(6)</sup> Somente após avaliar o conjunto dos fatores é que a intervenção sobre as gônadas deve ser decidida.

## INTERVENÇÕES SOBRE A GENITÁLIA AMBÍGUA

### DILEMAS NA CIRURGIA DE RECONSTRUÇÃO GENITAL EM CRIANÇAS COM GENITÁLIA AMBÍGUA

É desafiador decidir sobre o momento ideal para realizar a cirurgia de reconstrução da genitália em crianças que nascem com genitália ambígua. Além do dilema ético de

realizar um procedimento sem o consentimento direto do paciente, o médico terá que atribuir o gênero da criança, o que, se não estiver correto, poderá resultar em sérias consequências psíquicas e emocionais para ela na vida adulta. No cotidiano, os pais informam o nascimento da criança à família e aos amigos comunicando o sexo. Isso não é possível nos casos das crianças que nascem com genitália ambígua, o que gera constrangimento a eles. Muitas vezes a equipe de saúde é pressionada a fornecer uma definição rápida do sexo da criança, porém a decisão sobre a realização da cirurgia nesses casos envolve o trabalho de equipe multidisciplinar.<sup>(75)</sup>

A cirurgia de reconstrução envolve a vaginoplastia, o reposicionamento da uretra e do introito vaginal e a clitoroplastia, e tem o objetivo de alinhar o sexo genital com a identidade de gênero da criança. Mas a evolução do conhecimento sobre os aspectos biológicos da identidade de gênero tem motivado a discussão sobre a conveniência da realização dessa cirurgia em idade precoce, visando a um resultado estético melhor<sup>(76)</sup> versus a definição mais tardia do gênero da criança que não pôde ser assegurado na infância. Estudos observacionais evidenciam neutralidade das crianças muito pequenas em relação ao seu gênero. Os estereótipos masculinos e femininos em relação a brinquedos e brincadeiras são mais bem observados em crianças entre 3 e 5 anos, período em que elas passam a expressar o gênero com o qual se identificam.<sup>(77)</sup>

A decisão sobre realizar a cirurgia era pautada em antigas hipóteses de autores que achavam que, ao corrigir o defeito da genitália, a criança poderia ser ensinada a sentir-se como homem ou mulher e que a prescrição de esteroides sexuais poderia contribuir para a formação da identidade da criança.<sup>(78)</sup> Assim, a atribuição de gênero para essas crianças era baseada, essencialmente, em resultados cirúrgicos. No entanto, não existe nenhum estudo comprovando que o ambiente em que a criança vive ou a prescrição de esteroides sexuais exógenos possam influenciar na construção da identidade de gênero. Estudos mais recentes indicam que a expressão de gênero é variável na infância e, mesmo quando as crianças se comportam como sendo do outro gênero, a maioria delas na vida adulta poderá ser homo, bi ou heterossexual e somente cerca de 12% a 15% delas terão incongruência de gênero.<sup>(79)</sup> Isso sugere que a afirmação do gênero evolui com o progredir da idade e com o desenvolvimento neuropsíquico e social da criança. Porém, não existe na literatura nenhum estudo que comprove que o meio social ou a maneira de educar uma criança possam influenciar na construção da identidade de gênero dela.

As teorias mais recentes consideram a influência pré e pós-natal dos esteroides sexuais e da genética no processo de *imprint* da identidade da pessoa na vida intrauterina,<sup>(80)</sup> mas o mecanismo desse processo não está totalmente esclarecido.<sup>(81,82)</sup> Diante disso, deve-se ter muito cuidado com as terapias hormonais precoces e

Quadro 3. Diagnóstico sinóptico das diferenças de desenvolvimento sexual 46,XY e 46,XX

DDS	Quadro clínico	Cariótipo	Gônadas	Ductos de Müller	Testosterona total	FSH	LH	AMH	Risco de tumor
Síndrome de insensibilidade completa aos androgênicos	<ul style="list-style-type: none"> <li>• Amenorreia primária</li> <li>• Mamas desenvolvidas</li> <li>• Pelos pubianos e axilares ausentes ou escassos</li> </ul>	46,XY	Testículos	Ausente	Aumentada, compatível com sexo masculino	→	↑ →	↑ →	1,5%-14%
Agenesia mülleriana	<ul style="list-style-type: none"> <li>• Amenorreia primária</li> <li>• Características sexuais secundárias normais</li> </ul>	46,XX	Ovário	Ausente	Mulher normal	→	→	Mulher normal	Similar à mulher normal
Síndrome de insensibilidade parcial aos androgênicos	<ul style="list-style-type: none"> <li>• Genitália variável, ambígua</li> <li>• Hipertrofia do clitóris</li> <li>• Fusão posterior labioscrotal</li> <li>• Testículo inguinal ou labial</li> <li>• Ginecomastia na puberdade</li> </ul>	46,XY	Testículos	Ausente	Variável Aumentada ou normal	→	↑ →	↑ →	15%-50%
Disgenesia gonadal completa 46,XY – Síndrome de Swyer	<ul style="list-style-type: none"> <li>• Amenorreia primária</li> <li>• Características sexuais secundárias ausentes ou pouco desenvolvidas</li> </ul>	46,XY	Gônadas em fita bilateral	Presente	Baixa	↑	↑	↓	15%-30%
Disgenesia gonadal completa 46,XX	<ul style="list-style-type: none"> <li>• Amenorreia primária</li> <li>• Características sexuais secundárias ausentes</li> </ul>	46,XX	Gônadas em fita bilateral	Presente	Baixa	↑	↑	↓	Similar à mulher normal
Disgenesia gonadal parcial	<ul style="list-style-type: none"> <li>• Genitália variável, ambígua</li> </ul>	46,XY	Disgenéticas Diferenciação testicular parcial	Variável	Baixa ou normal para o sexo masculino	↑ →	↑ →	↓	30%
Disgenesia gonadal mista	<ul style="list-style-type: none"> <li>• Genitália variável</li> <li>• Assimetria genital</li> <li>• Criptorquidia unilateral</li> <li>• Baixa estatura e estigmas somáticos</li> </ul>	45,X/46,XY	Gônadas em fita de um lado e testículo disgenético do outro	Hipoplástico, presente de acordo com a gônada ipsilateral	Baixa ou normal para o sexo masculino	↑	↑	→ ↓	2%-30%
Deficiência da 5- $\alpha$ -redutase	<ul style="list-style-type: none"> <li>• Hipospádia</li> <li>• Hipertrofia do clitóris</li> <li>• Virilização na puberdade</li> </ul>	46,XY	Testículos na região inguinal	Ausente	Após teste com hCG T/ DHT > 20	→	→	→	Baixo
DDS ovotesticular	<ul style="list-style-type: none"> <li>• Genitália variável, ambígua</li> <li>• Virilização na puberdade</li> </ul>	46,XX ou 46,XY ou químera 46,XX/46,XY	Tecido ovariano e testicular na mesma gônada ou em gônadas opostas	Variável Presente em 90% dos casos	Variável	↑ →	↑ →	→ ↓	3%

DDS: diferenças do desenvolvimento sexual; FSH: hormônio folículo-estimulante; LH: hormônio luteinizante; AMH: hormônio antimülleriano; hCG: gonadotrofina coriônica humana; DHT: di-hidrotestosterona. → - Normal. ↑ - Aumentado. ↓ - Baixo.

seria recomendável aguardar a criança manifestar a sua identidade de gênero para depois realizar a correção cirúrgica, pois algumas crianças operadas se revelaram com identidade masculina, apesar de terem a genitália reconstruída como feminina.<sup>(83)</sup>

Uma metanálise de estudos observacionais, heterogêneos e com pequena casuística, evidenciou que mais de 70% das mulheres operadas na infância (em torno dos 2 anos de idade) estão satisfeitas com a cirurgia. Os resultados também são favoráveis em termos estéticos e permitem a atividade sexual, que é referida como desconfortável, para a maioria das mulheres (52%). Essa queixa pode estar relacionada com a estenose vaginal, que ocorre em uma em cada quatro mulheres operadas precocemente.<sup>(83)</sup> Diante disso, tem-se discutido a realização parcial do procedimento cirúrgico, postergando-se a neovaginoplastia para uma idade mais avançada.<sup>(84)</sup> No entanto, ainda faltam estudos prospectivos e controlados para melhor avaliar os parâmetros anatômicos, psicológicos e sexuais de mulheres submetidas ao procedimento cirúrgico. O quadro 4 sumariza os principais aspectos a serem considerados antes da tomada de decisão sobre a cirurgia de reconstrução da genitália ambígua.

#### Quadro 4. Aspectos clínicos da reconstrução da genitália em crianças com genitália ambígua

Mesmo quando a criança se comporta como sendo do outro gênero, somente cerca de 12% a 15% delas terão incongruência de gênero na vida adulta.
A cirurgia para correção da genitália ambígua realizada precocemente tem resultado estético satisfatório para mais de 70% das mulheres.
A incongruência de gênero foi identificada em 11,5% das mulheres operadas na infância por genitália ambígua.
O desconforto na relação sexual é referido por 52% das mulheres com reconstrução da genitália.
A estenose vaginal ocorre em uma em cada quatro mulheres operadas precocemente.

## CONSIDERAÇÕES FINAIS

Esta revisão não teve a pretensão de trazer informações detalhadas sobre todas as situações clínicas envolvendo indivíduos 46,XY com DDS, mas contém as noções básicas dos casos mais frequentes para auxiliar os ginecologistas ao atender as pacientes que são a eles encaminhadas. As portas de entrada para a assistência dessas pacientes podem ser em outras especialidades, mas em boa porcentagem delas o problema se apresenta logo ao nascimento e toda a estratégia de atendimento se inicia no período neonatal. Considerando que a imensa maioria dos partos hoje ocorre em ambiente hospitalar, cabe ao gineco-obstetra e ao neonatologista (quando presente) fazer a avaliação inicial do recém-nascido que se apresenta com genitália ambígua. Por essa razão, ambos devem ter conhecimento básico sobre esse assunto

e todo cuidado deve ser tomado no exame físico inicial da genitália, pois é preciso saber diferenciar o que é anormal das variantes da normalidade, que podem causar erros na avaliação inicial. Entretanto, nem sempre o obstetra e/ou o neonatologista fazem esse exame com o necessário cuidado e, ocasionalmente, o achado de uma anomalia genital é feito por um membro da família. Assim, com certa frequência, a entrada dos pacientes poderá se dar, tempos mais tarde, nos ambulatórios de ginecologia, pediatria, urologia, endocrinologia, cirurgia geral, infertilidade etc.

Reconhecemos que hoje seria praticamente impossível o bom atendimento desses pacientes sem o apoio de geneticistas, patologistas (anatomopatologia e patologia clínica), psicólogos, psiquiatras, endocrinologistas, ginecologistas, urologistas e pediatras,<sup>(6,15)</sup> mas é importante que o ginecologista tenha conhecimentos básicos para o melhor encaminhamento dessas pacientes, cujo atendimento deve ser feito por equipe especializada instalada em centros de referência terciária, com a menor perda de tempo possível, sempre com alguns cuidados adicionais na abordagem delas do ponto de vista psicológico.

As opiniões divergem sobre quando e como contar sobre essa condição às pacientes com DDS 46,XY. Problemas psiquiátricos e psicológicos são frequentes e o apoio especializado é essencial. Essas pacientes são mais propensas a relatar episódios de depressão maior, somatização, personalidade antissocial e distúrbios obsessivos-compulsivos, quando comparadas a mulheres não afetadas.<sup>(85-87)</sup> Recomenda-se que as famílias sejam educadas e orientadas sobre essa condição e a paciente seja informada gradualmente, tendo como base a sua idade e maturidade, conforme preconiza a Resolução nº 1.664/2003 do Conselho Federal de Medicina.<sup>(88)</sup> É necessário que essa resolução seja atualizada, pois alguns pontos são passíveis de questionamentos. Essa conduta limita o risco de problemas psicológicos, pois a descoberta inadvertida de que os sexos cromossômico e gonadal não são consistentes com o fenótipo pode ser emocionalmente devastadora. Grupos de apoio têm mostrado ter efeito positivo no bem-estar psicológico desses indivíduos.<sup>(12,89)</sup> A abordagem no diagnóstico e o tratamento das pacientes com DDS 46,XY envolve uma equipe interdisciplinar treinada, levando-se em consideração a individualização dos casos com suporte psicológico e educacional.<sup>(6,7,15,90)</sup>

## REFERÊNCIAS

- Hughes IA, Houk C, Ahmed SF, Lee PA; LWPES Consensus Group; ESPE Consensus Group. Consensus statement on management of intersex disorders. Arch Dis Child. 2006;91(7):554-63. doi: 10.1136/adc.2006.098319
- Lee PA, Houk CP, Ahmed SF, Hughes IA; International Consensus Conference on Intersex organized by the Lawson Wilkins Pediatric Endocrine Society; European Society for Paediatric Endocrinology. Consensus statement on management of intersex disorders. Pediatrics. 2006;118(2):e488-500. doi: 10.1542/peds.2006-0738



3. Cools M, Nordenström A, Robeva R, Hall J, Westerveld P, Flück C, et al. Caring for individuals with a difference of sex development (DSD): a consensus statement. *Nat Rev Endocrinol*. 2018;14(7):415-29. doi: 10.1038/s41574-018-0010-8
4. Hughes IA. Disorders of sex development: a new definition and classification. *Best Pract Res Clin Endocrinol Metab*. 2008;22(1):119-34. doi: 10.1016/j.beem.2007.11.001
5. García-Acero M, Moreno O, Suárez F, Rojas A. Disorders of sexual development: current status and progress in the diagnostic approach. *Curr Urol*. 2020;13(4):169-78. doi: 10.1159/000499274
6. Lee PA, Nordenström A, Houk CP, Ahmed SF, Auchus R, Baratz A, et al. Global disorders of sex development update since 2006: perceptions, approach and care. *Horm Res Paediatr*. 2016;85(3):158-80. doi: 10.1159/000442975
7. Wisniewski AB, Batista RL, Costa EM, Finlayson C, Sircili MH, Dénes FT, et al. Management of 46,XY differences/disorders of sex development (DSD) throughout life. *Endocr Rev*. 2019;40(6):1547-72. doi: 10.1210/er.2019-00049
8. Biason-Lauber A, Konrad D, Navratil F, Schoenle EJ. A WNT4 mutation associated with Müllerian-duct regression and virilization in a 46,XX woman. *N Engl J Med*. 2004;351(8):792-8. doi: 10.1056/NEJMoa040533
9. Grinspon RP, Rey RA. Molecular characterization of XX maleness. *Int J Mol Sci*. 2019;20(23):6089. doi: 10.3390/ijms20236089
10. Netter FH. Reproductive system. Milton Park: Taylor & Francis; 1965. (Ciba Collection of Medical Illustrations; v. 2).
11. Feldman BJ, Feldman D. The development of androgen-independent prostate cancer. *Nat Rev Cancer*. 2001;1(1):34-45. doi: 10.1038/35094009
12. Guerrero-Fernández J, Azcona San Julián C, Barreiro Conde J, Bermúdez de la Vega JA, Carcavilla Urquí A, Castaño González LA, et al. [Management guidelines for disorders/different sex development (DSD)]. *An Pediatr (Barc)*. 2018;89(5):e315-9. doi: 10.1016/j.anpedi.2018.06.009. Spanish.
13. Nordenström A. Puberty in individuals with a disorder of sex development. *Curr Opin Endocr Metab Res*. 2020;14:42-51. doi: 10.1016/j.coemr.2020.05.004
14. Raza J, Zaidi SZ, Warne GL. Management of disorders of sex development – with a focus on development of the child and adolescent through the pubertal years. *Best Pract Clin Endocrinol Metab*. 2019;33(3):101297.
15. Vora KA, Srinivasan S. A guide to differences/disorders of sex development/intersex in children and adolescents. *Aust J Gen Pract*. 2020;49(7):417-22. doi: 10.31128/AJGP-03-20-5266
16. Quigley CA, De Bellis A, Marschke KB, el-Awady MK, Wilson EM, French FS. Androgen receptor defects: historical, clinical and molecular perspectives. *Endocr Rev*. 1995;16(3):271-321. doi: 10.1210/edrv-16-3-271
17. Morris JM. The syndrome of testicular feminization in male pseudohermaphrodites. *Am J Obstet Gynecol*. 1953;65(6):1192-211. doi: 10.1016/0002-9378(53)90359-7
18. Bertelloni S, Meriggiola MC, Dati E, Balsamo A, Baroncelli GI. Bone mineral density in women living with complete androgen insensitivity syndrome and intact testes or removed gonads. *Sex Dev*. 2017;11(4):182-9. doi: 10.1159/000477599
19. Jorgensen PB, Kjartansdóttir KR, Fedder J. Care of women with XY karyotype: a clinical practice guideline. *Fertil Steril*. 2010;94(1):105-13. doi: 10.1016/j.fertnstert.2009.02.087
20. Lanciotti L, Cofini M, Leonardi A, Bertozzi M, Penta L, Esposito S. Different clinical presentations and management in Complete Androgen Insensitivity Syndrome (CAIS). *Int J Environ Res Public Health*. 2019;16(7):1268. doi: 10.3390/ijerph16071268
21. Gomes NL, Chetty T, Jorgensen A, Mitchell RT. Disorders of sex development-novel regulators, impacts on fertility, and options for fertility preservation. *Int J Mol Sci*. 2020;21(7):2282. doi: 10.3390/ijms21072282
22. Batista RL, Costa EM, Rodrigues AS, Gomes NL, Faria JA Jr, Nishi MY, et al. Androgen insensitivity syndrome: a review. *Arch Endocrinol Metab*. 2018;62(2):227-35. doi: 10.20945/2359-3997000000031
23. Kosti K, Athanasiadis L, Goulis DG. Long-term consequences of androgen insensitivity syndrome. *Maturitas*. 2019;127:51-4. doi: 10.1016/j.maturitas.2019.06.004
24. Danilovic DL, Correa PH, Costa EM, Melo KF, Mendonca BB, Arnhold IJ. Height and bone mineral density in androgen insensitivity syndrome with mutations in the androgen receptor gene. *Osteoporos Int*. 2007;18(3):369-74. doi: 10.1007/s00198-006-0243-6
25. Kusumi M, Mitsunami M, Onoue H, Noma M, Matsumura F, Tabata C, et al. Complete androgen insensitivity syndrome and anti-Müllerian hormone levels before and after laparoscopic gonadectomy. *Gynecol Minim Invasive Ther*. 2017;6(3):126-8. doi: 10.1016/j.gmit.2016.11.001
26. Rey RA, Mebarki F, Forest MG, Mowazowics I, Cate RL, Morel Y, et al. Anti-Müllerian hormone in children with androgen insensitivity. *J Clin Endocrinol Metab*. 1994;79(4):960-4. doi: 10.1210/jcem.79.4.7962305
27. Aksglaede L, Sorensen K, Boas M, Mouritsen CP, Hagen RB, Jensen JH, et al. Changes in anti-Müllerian hormone (AMH) throughout the life span: a population-based study of 1027 healthy males from birth (cord blood) to the age of 69 years. *J Clin Endocrinol Metab*. 2010;95(12):5357-64. doi: 10.1210/jc.2010-1207
28. Boukari K, Meduri G, Brailly-Tabard S, Guibourdenche J, Ciampi ML, Massin N, et al. Lack of androgen receptor expression in Sertoli cells accounts for the absence of anti-Müllerian hormone repression during early human testis development. *J Clin Endocrinol Metab*. 2009;94(5):1818-25. doi: 10.1210/jc.2008-1909
29. Rudgers JL, Scully RE. Androgen insensitivity syndrome (testicular feminization): a clinical/pathologic study of 43 cases. *Int J Gynecol Pathol*. 1991;10(2):126-44. doi: 10.1097/00004347-199104000-00002
30. Cools M, Drop SL, Wolffenbuttel KP, Oosterhuis JW, Looijenga LH. Germ cell tumors in the intersex gonad: old paths, new directions, moving frontiers. *Endocr Rev*. 2006;27(5):468-84. doi: 10.1210/er.2006-0005
31. Crandall CJ, Hovey KM, Andrews C, Cauley JA, Stefanick M, Shufelt C, et al. Comparison of clinical outcomes among users of oral and transdermal estrogen therapy in the Women's Health Initiative Observational Study. *Menopause*. 2017;24(10):1145-53. doi: 10.1097/GME.0000000000000899
32. Gava G, Mancini I, Orsili I, Bertelloni S, Alvisi S, Seracchioli R, et al. Bone mineral density, body composition and metabolic profiles in adult women with complete androgen insensitivity syndrome and removed gonads using oral or transdermal estrogens. *Eur J Endocrinol*. 2019;181(6):711-8. doi: 10.1530/EJE-19-0383
33. Ankarberg-Lindgren C, Gawlik A, Krström B, Mazzanti L, Ruijgrok EJ, Sas TC. Estradiol matrix patches for pubertal induction: stability of cut pieces at different temperatures. *Endocr Connect*. 2019;8(4):360-6. doi: 10.1530/EC-19-0025
34. Klein KO, Rosenfield RL, Santen RJ, Gawlik AM, Backeljauw PF, Gravholt CH, et al. Estrogen replacement in Turner syndrome: literature review and practical considerations. *J Clin Endocrinol Metab*. 2018;103(5):1790-803. doi: 10.1210/jc.2017-02183
35. Benetti-Pinto CL, Soares Júnior JM, Maciel GA, Nacul AP, Yela DA, Silva AC. Premature ovarian insufficiency: a hormonal treatment approach: Febrasgo Statement Position. *Rev Bras Ginecol Obstet*. 2020;42(8):511-8. doi: 10.1055/s-0040-1716929
36. Birnbaum W, Marshall L, Werner R, Kulle A, Holterhus PM, Rall K, et al. Oestrogen versus androgen in hormone-replacement therapy for complete androgen insensitivity syndrome: a multicentre, randomised, double-dummy, double-blind crossover trial. *Lancet Diabetes Endocrinol*. 2018;6(10):771-80. doi: 10.1016/S2213-8587(18)30197-9
37. Birnbaum W, Bertelloni S. Sex hormone replacement in disorders of sex development. *Endocr Dev*. 2014;27:149-59. doi: 10.1159/000363640
38. Amies Oelschläger AM, Debiec K. Vaginal dilator therapy: a guide for providers for assessing readiness and supporting patients through the process successfully. *J Pediatr Adolesc Gynecol*. 2019;32(4):354-8. doi: 10.1016/j.jpjag.2019.05.002
39. Deans R, Creighton SM, Liao LM, Conway GS. Timing of gonadectomy in adult women with complete androgen insensitivity syndrome (CAIS): patient preferences and clinical evidence. *Clin Endocrinol (Oxf)*. 2012;76(6):894-8. doi: 10.1111/j.1365-2265.2012.04330.x
40. Chaudhry S, Tadokoro-Cuccaro R, Hannema SE, Acerini CL, Hughes IA. Frequency of gonadal tumours in complete androgen insensitivity syndrome (CAIS): a retrospective case-series analysis. *J Pediatr Urol*. 2017;13(5):498e1-e6. doi: 10.1016/j.jpuro.2017.02.013
41. Cools M, Wolffenbuttel KP, Hersmus R, Mendonca BB, Kaprová J, Drop SL, et al. Malignant testicular germ cell tumors in postpubertal individuals with androgen insensitivity: prevalence, pathology and relevance of single nucleotide polymorphism-based susceptibility profiling. *Hum Reprod*. 2017;32(12):2561-73. doi: 10.1093/humrep/dex300
42. Hersmus R, van Bever Y, Wolffenbuttel KP, Biermann K, Cools M, Looijenga LH. The biology of germ cell tumors in disorders of sex development. *Clin Genet*. 2017;91(2):292-301. doi: 10.1111/cge.12882
43. Weidler EM, Linnaus ME, Baratz AB, Goncalves LF, Bailey S, Hernandez SJ, et al. Management protocol for gonad preservation in patients with androgen insensitivity syndrome. *J Pediatr Adolesc Gynecol*. 2019;32(6):605-11. doi: 10.1016/j.jpjag.2019.06.005
44. Gomez-Lobo V, Amies Oelschläger AM; North American Society for Pediatric and Adolescent Gynecology. Disorders of sexual development in adult women. *Obstet Gynecol*. 2016;128(5):1162-73. doi: 10.1097/AOG.0000000000001672

45. King TF, Wat WZ, Creighton SM, Conway GS. Bone mineral density in complete androgen insensitivity syndrome and the timing of gonadectomy. *Clin Endocrinol (Oxf)*. 2017;87(2):136-40. doi: 10.1111/cen.13368
46. Herlin MK, Petersen MB, Brännström M, Mayer-Rokitansky-Küster-Hauser (MRKH) syndrome: a comprehensive update. *Orphanet J Rare Dis*. 2020;15(1):214. doi: 10.1186/s13023-020-01491-9
47. Looijenga LH, Hersmus R, Oosterhuis JW, Cools M, Drop SL, Wolffenbuttel KP. Tumor risk in disorders of sex development (DSD). *Best Pract Res Clin Endocrinol Metab*. 2007;21(3):480-95. doi: 10.1016/j.beem.2007.05.001
48. Kathrins M, Kolon TF. Malignancy in disorders of sex development. *Transl Androl Urol*. 2016;5(5):794-8. doi: 10.21037/tau.2016.08.09
49. Hiort O, Birnbaum W, Marshall L, Wüsch L, Werner R, Schöder T, et al. Management of disorders of sex development. *Nat Rev Endocrinol*. 2014;10(9):520-9. doi: 10.1038/nrendo.2014.108
50. Müller J. Morphometry and histology of gonads from twelve children and adolescents with androgen insensitivity (testicular feminization syndrome). *J Clin Endocrinol Metab*. 1984;59(4):785-9. doi: 10.1210/jcem-59-4-785
51. Jung EJ, Im DH, Park YH, Byun JM, Kim YN, Jeong DH, et al. Female with 46, XY karyotype. *Obstet Gynecol Sci*. 2017;60(4):378-82. doi: 10.5468/ogs.2017.60.4.378
52. Ogata T, Matsuo N. Sex chromosome aberrations and stature: deduction of the principal factors involved in the determination of adult height. *Hum Genet*. 1993;91(6):551-62. doi: 10.1007/BF00205079
53. Pauls K, Franke FE, Büttner R, Zhou H. Gonadoblastoma: evidence for a stepwise progression to dysgerminoma in a dysgenetic ovary. *Virchows Arch*. 2005;447(3):603-9. doi: 10.1007/s00428-005-1272-9
54. McCann-Crosby B, Mansouri R, Dietrich JE, McCullough LB, Sutton VR, Austin EG, et al. State of the art review in gonadal dysgenesis: challenges in diagnosis and management. *Int Pediatr Endocrinol*. 2014;2014(1):4. doi: 10.1186/1687-9856-2014-4
55. Huang H, Wang CQ, Tian QJ. Clinical features and management of 33 patients with 46,XX pure gonadal dysgenesis. *Gynecol Endocrinol*. 2016;32(12):995-8. doi: 10.1080/09513590.2016.1190820
56. Sá MF, Moura MD, Ferriani RA, Velludo MA, Soares LR, Cavalcanti DP. Association of microscopic gonadoblastoma and contralateral ovarian fibroadenoma in patients with gonadal dysgenesis and Turner phenotype. *Gynecol Obstet Invest*. 1990;30(3):186-8. doi: 10.1159/000293265
57. Osaka A, Ide H, Matsuoka K, Iwahata T, Kobori Y, Ban S, et al. SRY-positive 46, XX testicular disorder of sexual development with Leydig cell tumor. *Am J Mens Health*. 2020;14(5):1557988320970071. doi: 10.1177/1557988320970071
58. Gupta A, Bajaj R, Jindal UN. A rare case of Swyer syndrome in two sisters with successful pregnancy outcome in both. *J Hum Reprod Sci*. 2019;12(3):267-9. doi: 10.4103/jhrs.JHRS\_14\_19
59. Plante BJ, Fritz MA. A case report of successful pregnancy in a patient with pure 46,XY gonadal dysgenesis. *Fertil Steril*. 2008;90(5):2015.e1-2. doi: 10.1016/j.fertnstert.2008.04.043
60. Lipay MV, Bianco B, Verreschi IT. Disgenesias gonadais e tumores: aspectos genéticos e clínicos. *Arq Bras Endocrinol Metab*. 2005;49(1):60-70. doi: 10.1590/S0004-27302005000100008
61. Andrade JG, Fabbri-Scallet H, Santos AP, Cools M, Werner R, Hiort O, et al. Clinical findings and follow-up of 46, XY and 45,X/46,XY testicular dysgenesis. *Sex Dev*. 2019;13(4):171-7. doi: 10.1159/000504239
62. Cools M, Looijenga LH, Wolffenbuttel KP, Drop SL. Disorders of sex development: update on the genetic background, terminology and risk for the development of germ cell tumors. *World J Pediatr*. 2009;5(2):93-102. doi: 10.1007/s12519-009-0020-7
63. Mendonça BB, Batista RL, Dominice S, Costa EM, Arnhold JJ, Russell DW, et al. Reprint of "steroid 5- $\alpha$ -reductase 2 deficiency". *J Steroid Biochem Mol Biol*. 2017;165(Pt A):95-100. doi: 10.1016/j.jsbmb.2016.11.006
64. Cheon CK. Practical approach to steroid 5alpha-reductase type 2 deficiency. *Eur J Pediatr*. 2011;170(1):1-8. doi: 10.1007/s00431-010-1189-4
65. Kumar G, Barboza-Meca JJ. 5 Alpha reductase deficiency [Internet]. Treasure Island: StatPearls Publishing; 2020 [cited 2021 Oct 21]. Available from: <https://www.ncbi.nlm.nih.gov/books/NBK539904/>
66. Hiort O, Willenbring H, Albers N, Hecker W, Engert J, Dibbelt L, et al. Molecular genetic analysis and human chorionic gonadotropin stimulation tests in the diagnosis of prepubertal patients with partial 5 $\alpha$ -reductase deficiency. *Eur J Pediatr*. 1996;155(6):445-51. doi: 10.1007/BF01955179
67. Stuchi-Perez EG, Hackel C, Oliveira LE, Ferraz LF, Oliveira LC, Nunes-Silva D, et al. Diagnosis of 5alpha-reductase type 2 deficiency: contribution of anti-Müllerian hormone evaluation. *J Pediatr Endocrinol Metab*. 2005;18(12):1383-9. doi: 10.1515/jpem.2005.18.12.1383
68. Ganie Y, Aldous C, Balakrishna Y, Wiersma R. The spectrum of ovotesticular disorders of sex development in South Africa: a single-centre experience. *Horm Res Paediatr*. 2017;87(5):307-14. doi: 10.1159/000466693
69. Abd Wahab AV, Lim LM, Mohamed Tarmizi MH. Ovotesticular disorders of sex development: improvement in spermatogonia after removal of ovary and müllerian structures. *J Pediatr Adolesc Gynecol*. 2019;32(1):74-7. doi: 10.1016/j.jpag.2018.09.006
70. Wiersma R, Ramdial PK. The gonads of 111 South African patients with ovotesticular disorder of sex differentiation. *J Pediatr Surg*. 2009;44(3):556-60. doi: 10.1016/j.jpedsurg.2008.08.013
71. Grinspon RP, Rey RA. Disorders of sex development with testicular differentiation in SRY-negative 46,XX individuals: clinical and genetic aspects. *Sex Dev*. 2016;10(1):1-11. doi: 10.1159/000445088
72. Josso N, Rey RA. What does AMH tell us in pediatric disorders of sex development? *Front Endocrinol*. 2020;11:619. doi: 10.3389/fendo.2020.00619
73. Schoenhaus SA, Lentz SE, Saber P, Munro MG, Kivnick S. Pregnancy in a hermaphrodite with a male-predominant mosaic karyotype. *Fertil Steril*. 2008;90(5):2016.e7-10. doi: 10.1016/j.fertnstert.2008.01.104
74. Pleskacova J, Hersmus R, Oosterhuis JW, Setyawati BA, Faradz SM, Cools M, et al. Tumor risk in disorders of sex development. *Sex Dev*. 2010;4(4-5):259-69. doi: 10.1159/000314536
75. Money J, Ehrhardt AA. Man and woman, boy and girl: differentiation and dimorphism of gender identity from conception to maturity. Baltimore: Johns Hopkins University Press; 1972.
76. Michala L, Liao LM, Wood D, Conway GS, Creighton SM. Practice changes in childhood surgery for ambiguous genitalia? *J Pediatr Urol*. 2014;10(5):934-9. doi: 10.1016/j.jpuro.2014.01.030
77. Ruble DN, Taylor LJ, Cyphers L, Greulich FK, Lurye LE, Shrout PE. The role of gender constancy in early gender development. *Child Dev*. 2007;78(4):1121-36. doi: 10.1111/j.1467-8624.2007.01056.x
78. Money J. Ablatio penis: normal male infant sex-reassigned as a girl. *Arch Sex Behav*. 1975;4(1):65-71. doi: 10.1007/BF01541887
79. Drummond KD, Bradley SJ, Peterson-Badali M, Zucker KJ. A follow-up study of girls with gender identity disorder. *Dev Psychol*. 2008;44(1):34-45. doi: 10.1037/0012-1649.44.1.34
80. Byne W. Developmental endocrine influences on gender identity: implications for management of disorders of sex development. *Mt Sinai J Med*. 2006;73(7):950-9.
81. Nugent BM, McCarthy MM. Epigenetic underpinnings of developmental sex differences in the brain. *Neuroendocrinology*. 2011;93(3):150-8. doi: 10.1159/000325264
82. Fisher AD, Ristori J, Fanni E, Castellini G, Forti G, Maggi M. Gender identity, gender assignment and reassignment in individuals with disorders of sex development: a major of dilemma. *J Endocrinol Invest*. 2016;39(11):1207-24. doi: 10.1007/s40618-016-0482-0
83. Almasri J, Zaiem F, Rodriguez-Gutierrez R, Tamhane SU, Iqbal AM, Prokop LJ, et al. Genital reconstructive surgery in females with congenital adrenal hyperplasia: a systematic review and meta-analysis. *J Clin Endocrinol Metab*. 2018;103(11):4089-96. doi: 10.1210/jc.2018-01863
84. Oswiecimska JM, Paradysz A, Zyczkowski M, Ziora K, Pkiewicz-Koch A, Stojewska M, et al. Effects of feminizing surgery for ambiguous genitalia – a novel scale for evaluation of cosmetic and anatomical results. *Neuro Endocrinol Lett*. 2009;30(2):262-7.
85. Engberg H, Strandqvist A, Nordenström A, Butwicka A, Nordenskjöld A, Hirschberg AL, et al. Increased psychiatric morbidity in women with complete androgen insensitivity syndrome or complete gonadal dysgenesis. *J Psychosom Res*. 2017;101:122-7. doi: 10.1016/j.jpsychores.2017.08.009
86. Falhammar H, Claahsen-van der Grinten H, Reisch N, Slowikowska-Hilczler J, Nordenström A, Roehle R, et al. Health status in 1040 adults with disorders of sex development (DSD): a European multicenter study. *Endocr Connect*. 2018;7(3):466-78. doi: 10.1530/EC-18-0031
87. Amies Oelschläger AM, Muscarella M, Gomez-Lobo V. Transition to adult care in persons with disorders of sexual development: the role of the gynecologist. *Obstet Gynecol*. 2015;126(4):845-9. doi: 10.1097/AOG.0000000000001034
88. Conselho Federal de Medicina. Resolução CFM nº 1.664/2003. Define as normas técnicas necessárias para o tratamento de pacientes portadores de anomalias de diferenciação sexual. *Diário Oficial da União* [Internet]. 2003 May 13 [cited 2021 Oct 14];Sec. 1.1. Available from: <https://sistemas.cfm.org.br/normas/visualizar/resolucoes/BR/2003/1664>
89. Baratz AB, Sharp MK, Sandberg DE. Disorders of sex development peer support. *Endocr Dev*. 2014;27:99-112. doi: 10.1159/000363634
90. Roen K. Intersex or diverse sex development: critical review of psychosocial health care research and indications for practice. *J Sex Res*. 2019;56(4-5):511-28. doi: 10.1080/00224499.2019.1578331